

フタイロカミキリモドキによる皮膚炎の本邦初症例

森 章夫¹⁾, 小田 力¹⁾, 和田 義人²⁾,

上田 正勝¹⁾, 黒川 憲次¹⁾, 藤田 紘一郎¹⁾

1) 長崎大学医学部医動物学教室

2) 国立予防衛生研究所衛生昆虫部

A First Report on the Dermatitis Caused by *Oedemeronia sexuralis*.

Akio MORI¹⁾, Tsutomu ODA¹⁾, Yoshito WADA²⁾, Masakatsu UEDA¹⁾, Kenji KUROKAWA¹⁾ and Koichiro FUJITA¹⁾

1) (Department of Medical Zoology, Nagasaki University School of Medicine)

2) (Department of Medical Entomology, National Institute of Health, Tokyo)

Abstract: The Oedemerid beetles generally produce viscular dermatitis. An urticarial dermatitis with burning and itching appeared over the cervical region of a 31-year old man, after contact with an Oedemerid beetle, *Oedemeronia sexuralis*, which is diurnal species. This case is the first report on the dermatitis caused by *Oedemeronia sexuralis* in Japan.

Key words: *Oedemeronia sexuralis*, Dermatitis

Tropical Medicine, 26(1), 27-29, March, 1984

カミキリモドキ科 *Oedemeridae* に属する甲虫による皮膚炎の臨床症状についての報告例は少なく、松永 (1924), 河野 (1939), 天野 (1954), 黒佐 (1958) の記述をみるのみである。これらのカミキリモドキはすべて夜間活動性の *Nacertes*, *Xanthochroa*, *Eobia* 属のものであって、被害はこれらの虫が夜間に灯火を慕って飛来した際、接触した人の皮膚に体表より分泌する毒液によって水疱を生じさせることによるものである。一方、昼間活動性の *Oedemeronia* 属のカミキリモドキについては人体被害例やその毒性などはほとんど知られておらず、我々の知る限りでは本症例が最初の記録となる。著者らは1978年に長崎県男女群島において、*Oedemeronia* 属のフタイロカミキリモドキ *Oedemeronia sexuralis* による皮膚炎の症例に遭遇したので報告

する。

症 例

31才男子, 長崎市在住. 家族歴, 既往歴, 全身所見に特別のことはないが本例より2ヶ月前にアレルギー性蕁麻疹を患っている. 患者は1978年6月6日午後3時頃, 長崎県男女群島女島の山腹において行動中, 左側頸部に体長約1cm で緑色をした甲虫が止ったので手で払い除けた. 同日午後6時頃に図1に示した如く, 左側頸部に直径約5cm の蕁麻疹様の発赤が2個生じた. 無痛性ではあったが, 灼熱感及び極度の痒痒感があった. そこで所持していたレスタミン軟膏を患部に塗布した. 痒痒感はその後も続き10日後になってようやく消失した. 発赤は18日

後になって消散した。被害を与えたカミキリモドキ(図2)は、後に著者の1人和田によりフタイロカミキリモドキ *O. sexuralis* と同定された。




Fig. 1. Eruptions caused by contact with adult *Oedemeronia sexuralis* on the cervical region of a 31-year-old man.




Fig. 2. Adult of *Oedemeronia sexuralis*.

考 察

カミキリモドキは人体に接触した時、圧迫されると毒液を体表に分泌し、水疱性皮膚炎を起こすが、この症状はカミキリモドキの種類によって差はなく、その有毒成分はカンタリジン (Cantharidin) $C_{10}H_{12}O_4$ であるとされている (黒佐, 1958)。図3は本症例と同時期に同島でズグロカミキリモドキ

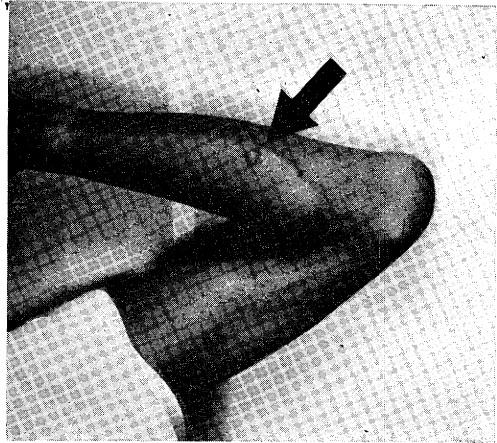


Fig. 3. A bulla caused by contact with adult *Eobia chinensis* on the arm of a 46-year-old man.




Fig. 4. Adult of *Eobia chinensis*.

Eobia chinensis (図4)に接触した46才男子の例であるが通常はこの様な水疱を形成する。しかし、本症例では昼間に活動するフタイロカミキリモドキによって水疱性の皮膚炎が形成されず、無痛性の大きな蕁麻疹様の発赤を呈したことは興味のあるところである。これはカミキリモドキを頸部より払い除け

た直後水洗しており、その結果有毒成分の濃度の稀釈が生じたためかもしれない。しかし、患者はこれより2ヶ月前に既にアレルギー性の蕁麻疹を経験しており、アレルギー体質によることも考えられる。

著者らは1978年6月5日より23日まで女島に滞在したが、この間夜間の灯火採集によっては全くフタイロカミキリモドキは採れなかったが、昼間はこの虫が盛んに花の上で活動しているのが目撃されている。多数のフタイロカミキリモドキが活動している

同島では草刈の作業中などに被害の生じることが考えられる。

結 語

- 1) 昼間活動性のフタイロカミキリモドキによる皮膚炎の1例を報告した。
- 2) 本症例では水疱は形成せず、痒痒感を伴う大きな発赤を形成した。

参 考 文 献

- 1) 天野 尹 (1954): キイロカミキリモドキに依る季節性水疱性皮膚炎. 秋田県医師会雑誌, 6(1), 44-45.
- 2) 河野広道 (1939): 人体に水腫を生ぜしめる新害虫キクビカミキリモドキに就いて. 応動誌, 11 (1), 10-14.
- 3) 黒佐和義 (1958): カミキリモドキ類とこれによる病害について. (有害甲虫の研究, 1). 衛動, 9 (3), 130-148.
- 4) 松永照大 (1924): 我が南洋群島ニ於ケル季節的水疱性皮膚炎並ニ其病原体タル一種ノ甲虫ニ関スル研究. 皮膚科紀要, 2 (3), 220-227.