

最終講義

口腔顎顔面部機能障害と外科療法

教授 水野 明夫

国立大学法人長崎大学大学院医歯薬学総合研究科歯学系

口腔顎顔面外科学教室

(旧 歯学部第一口腔外科学教室)

口腔顎顔面部機能障害 1

本来、「口腔顎顔面部」はいくつかの重要な局所的機能を有するが、同部の病的状態(疾患)によって惹き起こされるいくつかの「機能障害」がある。

- 第一：摂食機能・嚥下機能の障害
- 第二：発音・言語機能の障害
- 第三：呼吸(気道確保)機能の障害

第一：摂食・嚥下機能の障害について整理すると食べたいもの、あるいは食べるべきものを「食べる」機能の障害の全身への悪影響が大きいことは言うまでもない。しかも、この「全身への悪影響」のうちで、「生命維持と成長発育への悪影響」や「精神活動・運動能力への悪影響」が重要である。この機能障害は、広義の「摂食・嚥下障害」の大きな部分を占めるが、その内容を主として局所的原因とともに少し整理すると次のように分類できる。

口腔顎顔面部機能障害 2

第一：摂食・嚥下機能障害(1)

1. 開口障害 原因；損傷(顎骨・頬骨・頬骨弓)、局所感染症、腫瘍(悪性：顎口腔がんと良性)、顎関節疾患、瘢痕など。

2. 閉口障害 原因；顎関節脱臼、損傷(顎骨)、腫瘍(悪性・良性)、顎関節症など。

3. 摂食障害・咀嚼障害(開閉口障害と併存することあり) 原因；歯の疾患(う蝕、歯周疾患、損傷、欠損)、損傷(顎骨・頬骨・頬骨弓・口腔粘膜)、局所感染症を含む炎症性疾患、腫瘍(悪性・良性)、嚢胞、顎骨変形症(下顎前突症、ほか)、唾液腺疾患、顎関節疾患(脱臼を含む)、顎骨の萎縮など。

口腔顎顔面部機能障害 3

第一：摂食・嚥下機能障害(2)

4. 吸啜(特に哺乳)障害・嚥下障害(困難)

・吸啜(哺乳や飲み物を啜り飲む)障害 原因;奇形(唇顎口蓋裂)、腫瘍(悪性・良性)に起因する上顎骨、ほかの欠損。

・嚥下障害(困難) 原因;損傷(顎骨・口腔粘膜)、局所感染症を含む炎症性疾患、腫瘍(悪性・良性)、顎関節脱臼など。

5. 知覚障害または味覚障害、さらには、運動麻痺 原因;損傷(舌神経・顔面神経)、局所感染症、腫瘍(悪性・良性)など。また、血中亜鉛量の低下が味覚障害の原因であることもある。さらには、なんらかの原因による顔面神経麻痺。

口腔顎顔面部機能障害 4

第二：発音・言語機能の障害(器質性構音障害) 原因；損傷(顎骨・口腔粘膜)、局所感染症を含む炎症性疾患、奇形(唇顎口蓋裂、舌小帯短縮症)、顎骨変形症(下顎前突症、ほか)、顎関節疾患、腫瘍(悪性・良性)、嚢胞、など。

第三：呼吸<気道確保>機能の障害(呼吸障害) 原因；損傷(顎骨・口腔粘膜)、局所感染症、腫瘍(悪性・良性)、ほかで、その本態は内出血や反応(炎症)性腫脹、あるいは、出血した血液や腫瘍組織、ほかによる物理的狭窄・閉塞。

口腔顎顔面部機能障害 5

その他:眼球運動障害の特に上転制限とそれに
起因する複視 原因;損傷としての上顎骨骨折のうち上顎
骨眼窩面(眼窩底<吹き抜け>)骨折(眼科との連携診療!!)

外科療法

☆病巣除去手術

☆形成手術

▪ 加えて要すれば気管切開術。

外科療法

病巣除去手術

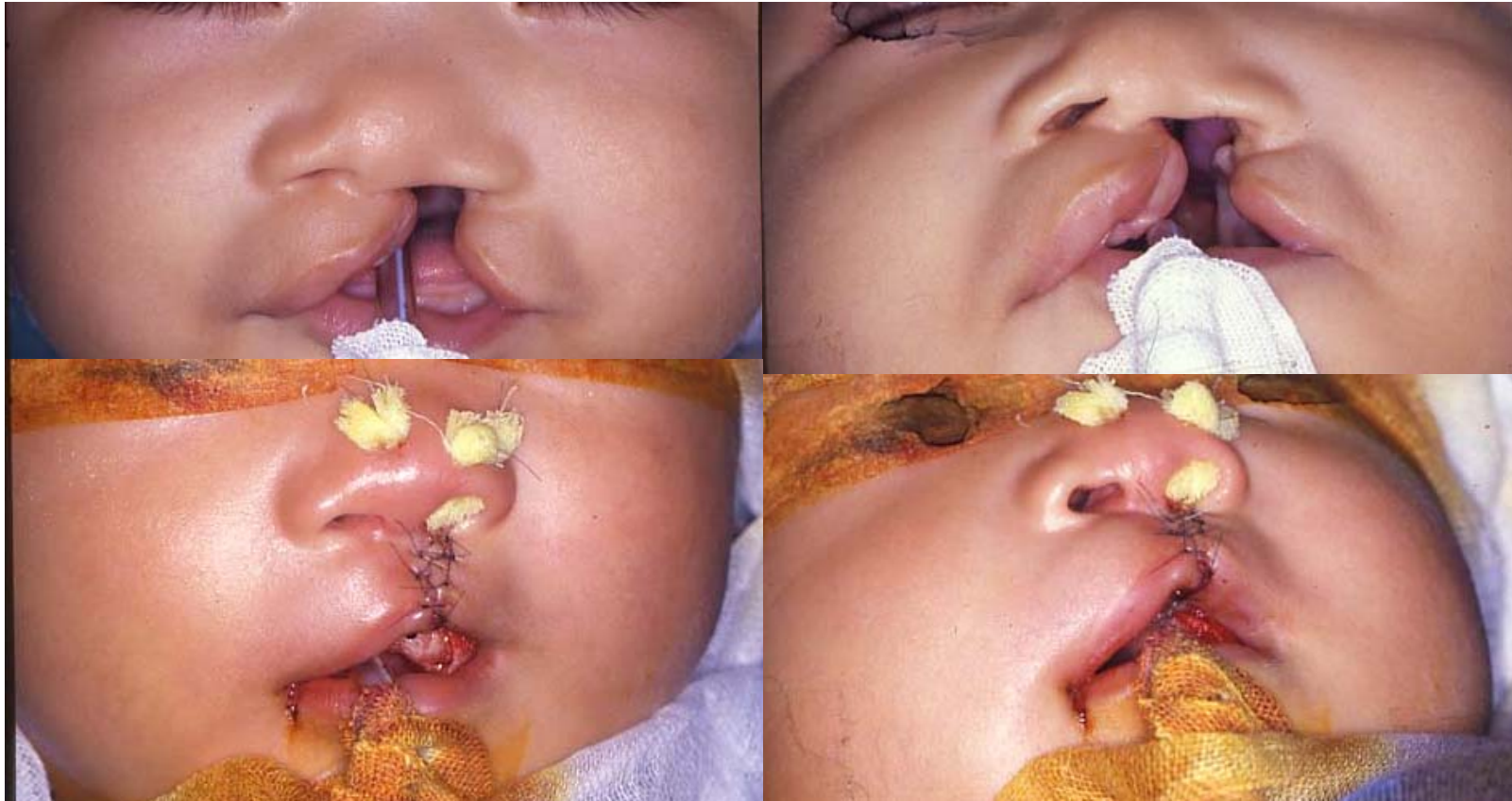- ・悪性腫瘍切除術(上・下顎骨切除術および頸部郭清術を含む)
- ・良性腫瘍摘出術(上・下顎骨切除術を含む)
- ・嚢胞摘出術
- ・唾石摘出術
- ・唾液腺摘出術
- ・顎関節授動術(骨性癒着した側頭骨・関節突起部分切除術＋顎関節形成術)
- ・顎関節鏡視下手術・関節円板切除術
- ・上・下顎骨骨髓炎に対する消炎手術(皮質除去術、ほか)
- ・抜歯術。

外科療法

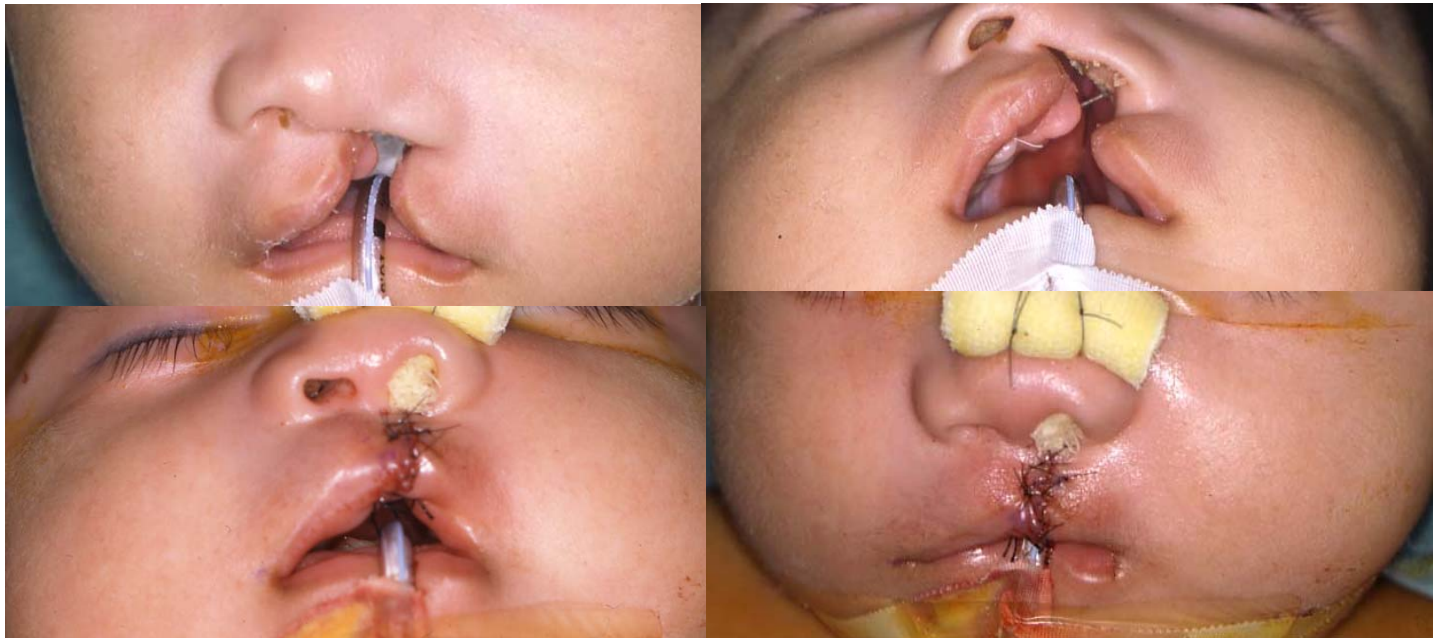形成手術

- ・口唇形成術
- ・口蓋形成術
- ・舌小帯伸展術
- ・上・下顎骨切離・部分切除咬合改善術
- ・頬骨・頬骨弓骨折整復固定術
- ・上・下顎骨骨折整復固定術
- ・顎関節脱臼整復術(習慣性の予防を含む)
- ・萎縮や手術中・後組織欠損に対する再建手術(骨移植術、皮膚・筋皮弁移植術、顎堤形成術、口腔インプラント外科)

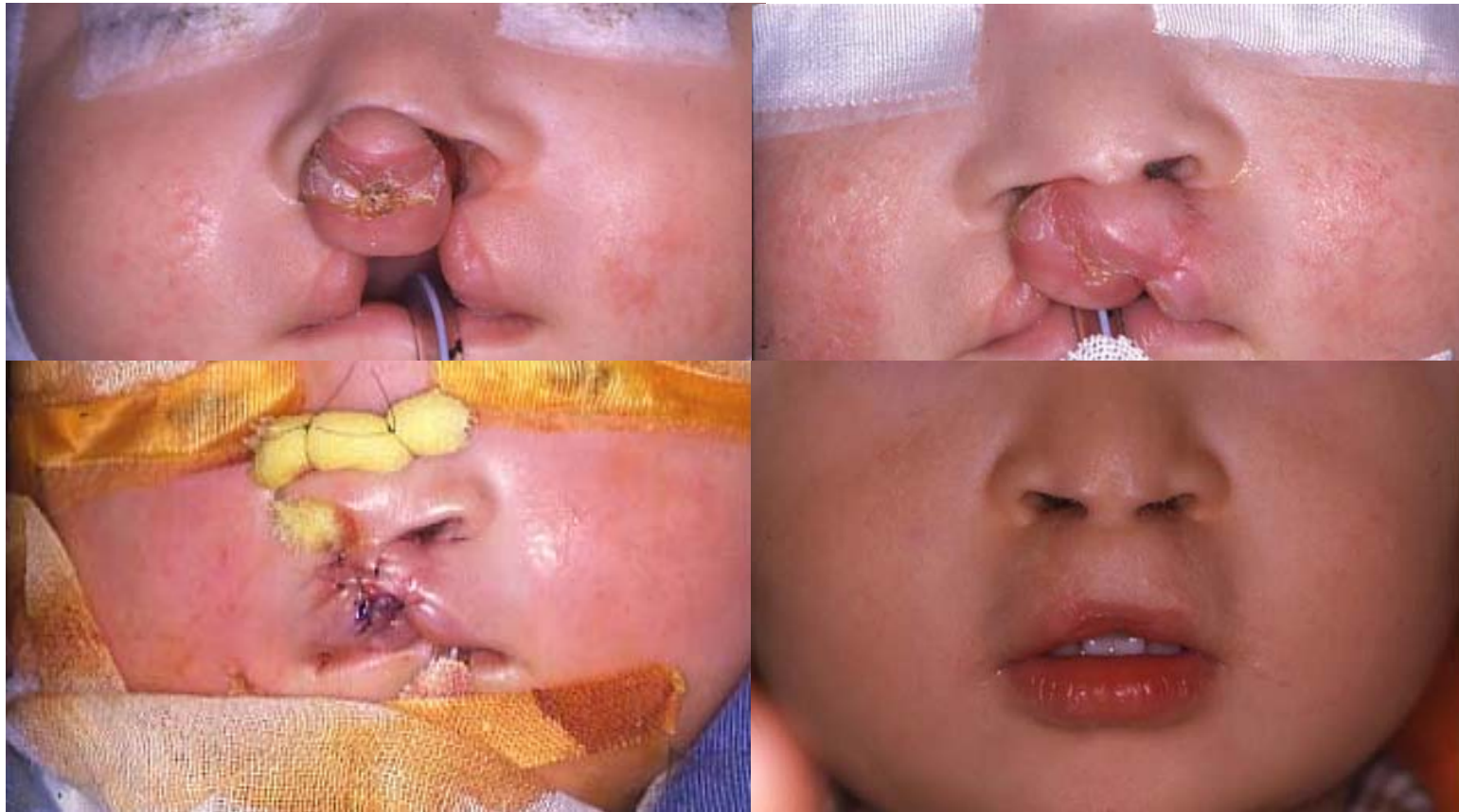口唇形成術(←完全唇顎口蓋裂)



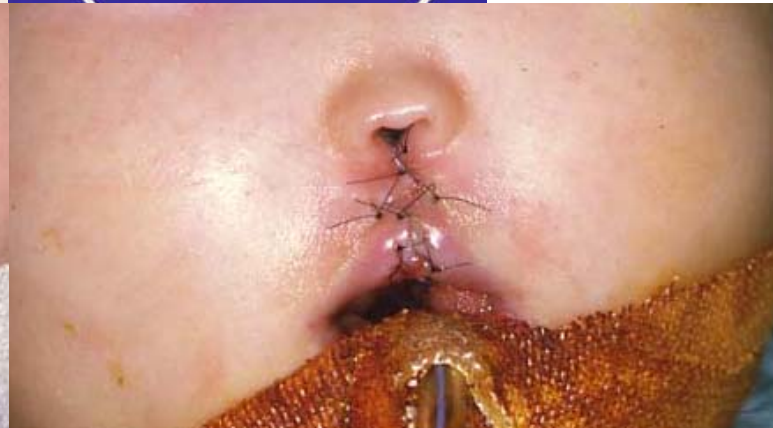
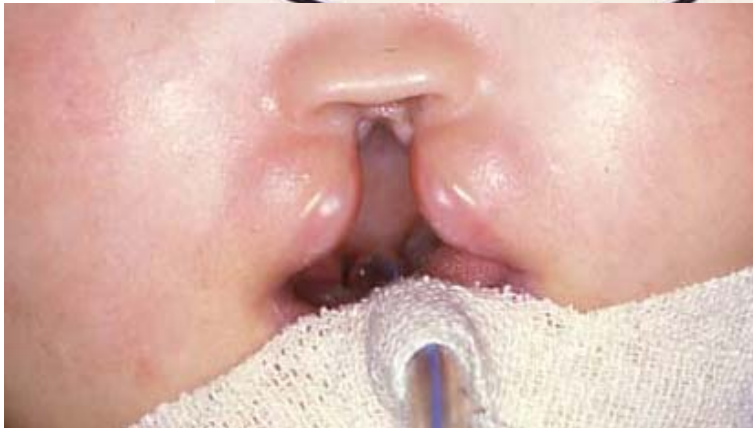口唇形成術(←完全唇顎口蓋裂)



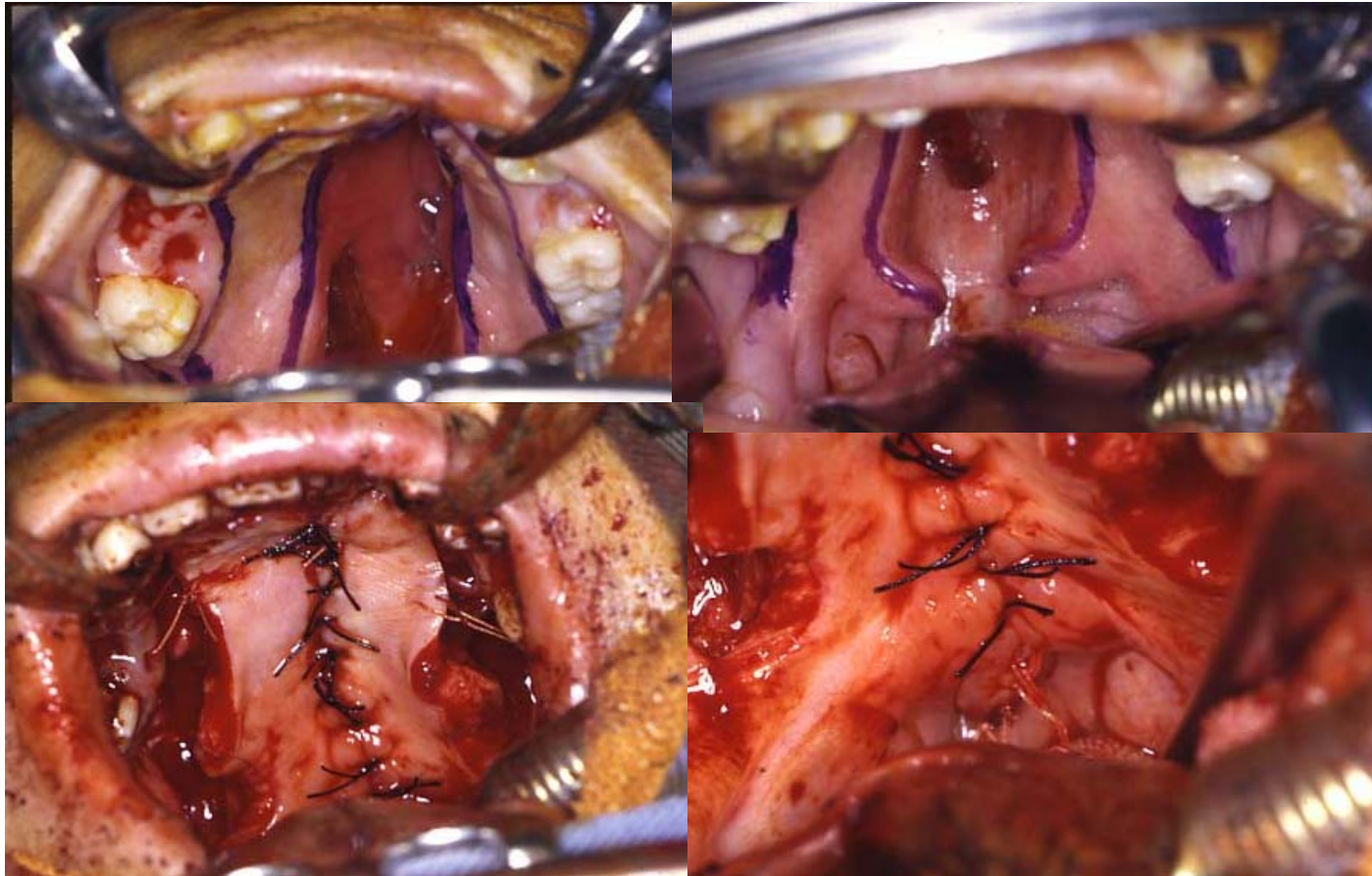
口唇形成術2回と修正術術後(←両側完全唇顎口蓋裂)



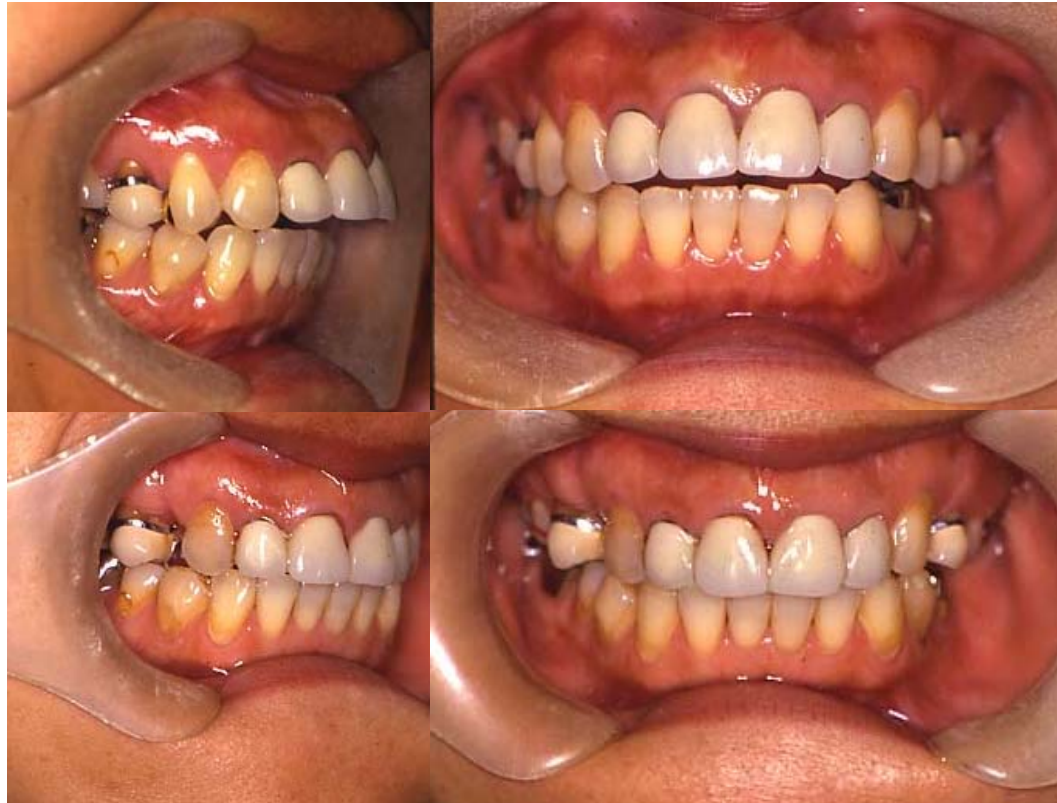口唇形成術(←正中唇顎裂)



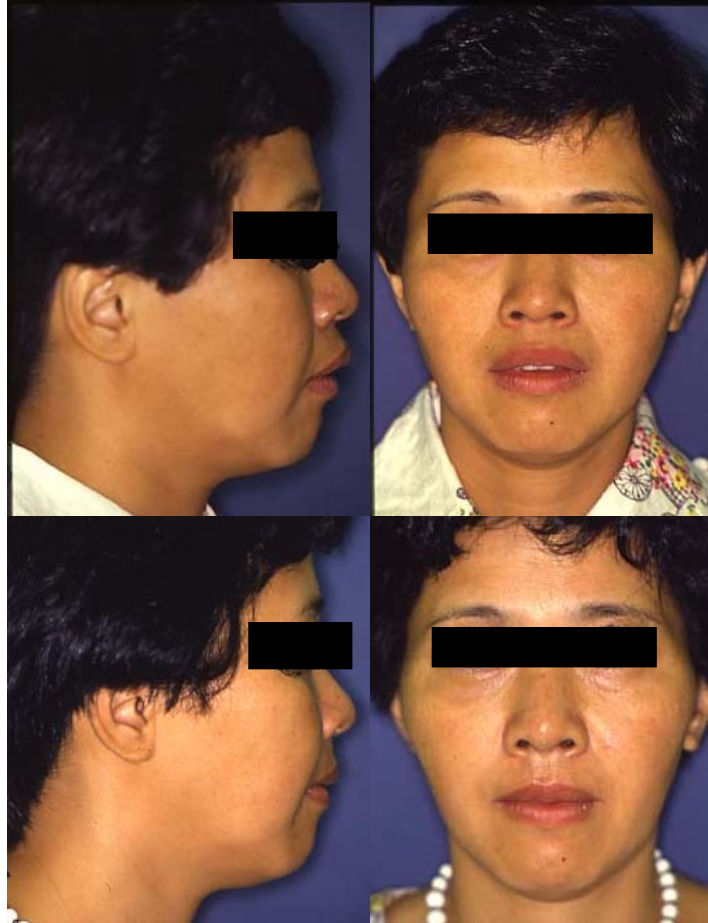
口蓋形成術(口蓋弁後方移動術)



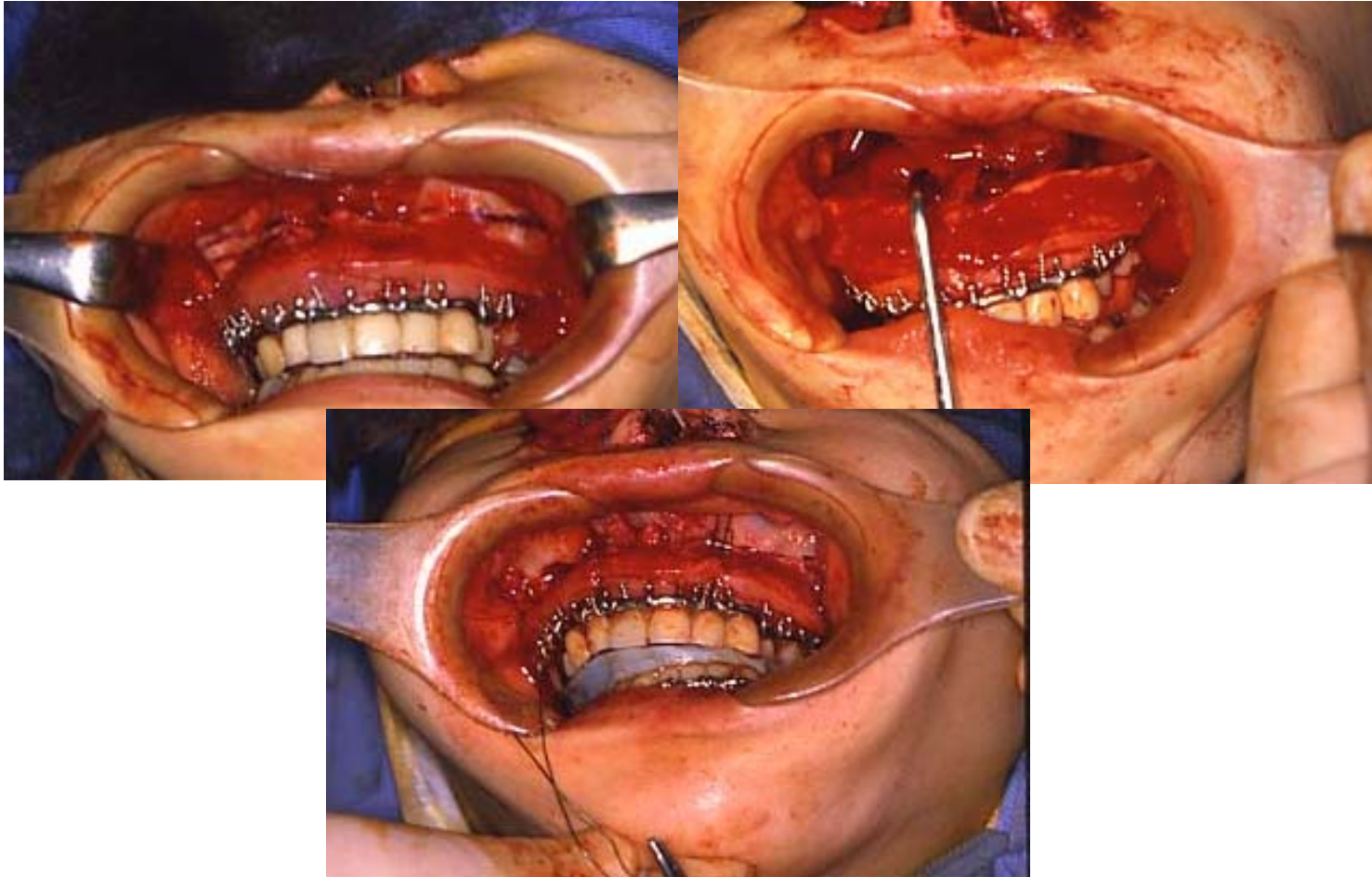
上顎骨矯正術前・後(←上顎前突症)
前方部部分切除・後退咬合改善術(Wassmund-Wunderer法)



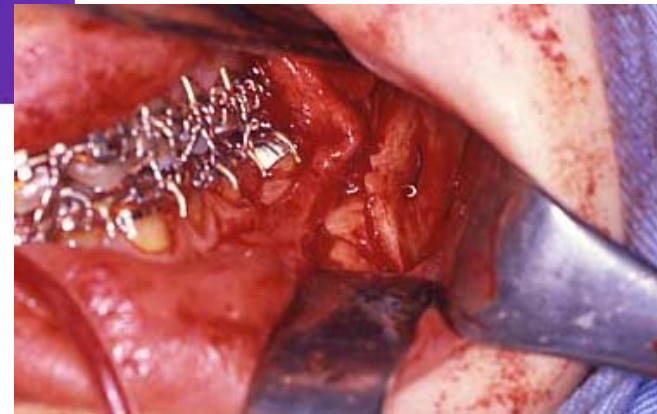
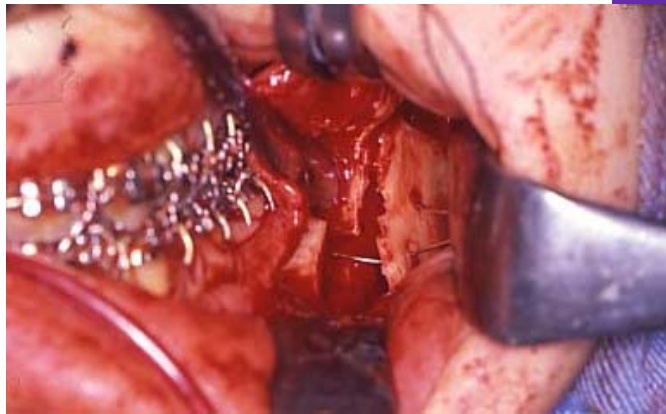
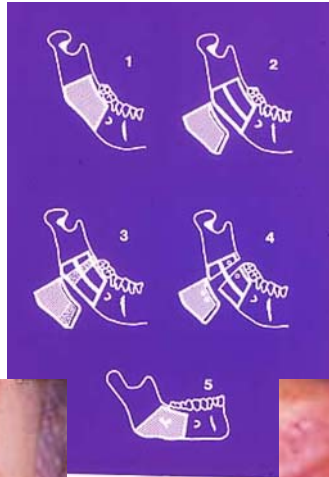
上顎骨矯正術前・後(←上顎前突症)
前方部部分切除・後退咬合改善術(Wassmund-Wunderer法)



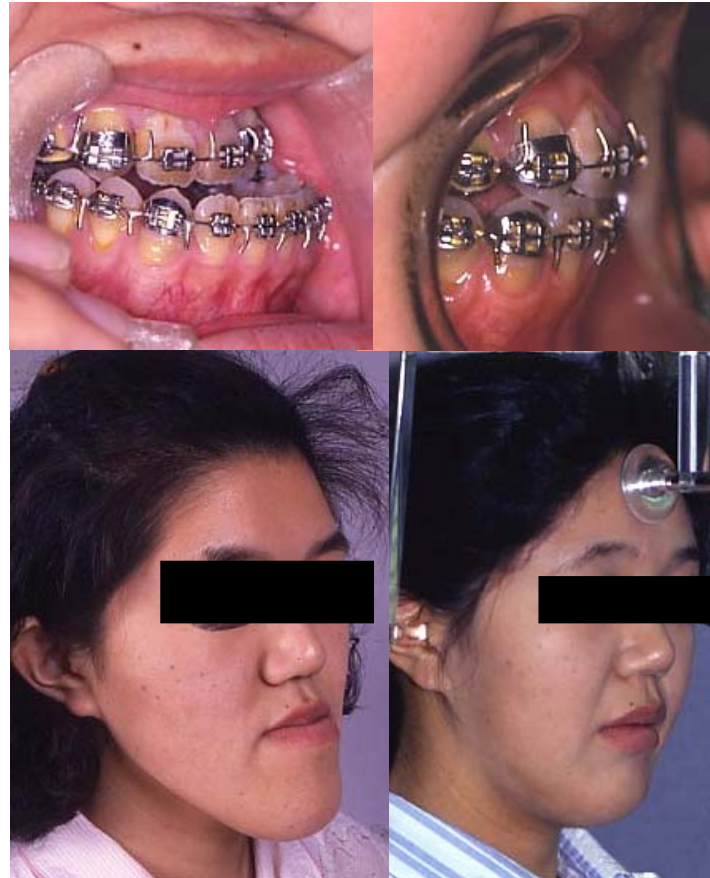上・下顎骨矯正術(←上・下顎骨非対称)
上顎骨Le Fort I 型骨切離(+下顎骨Obwegeser-Dal Pont法)



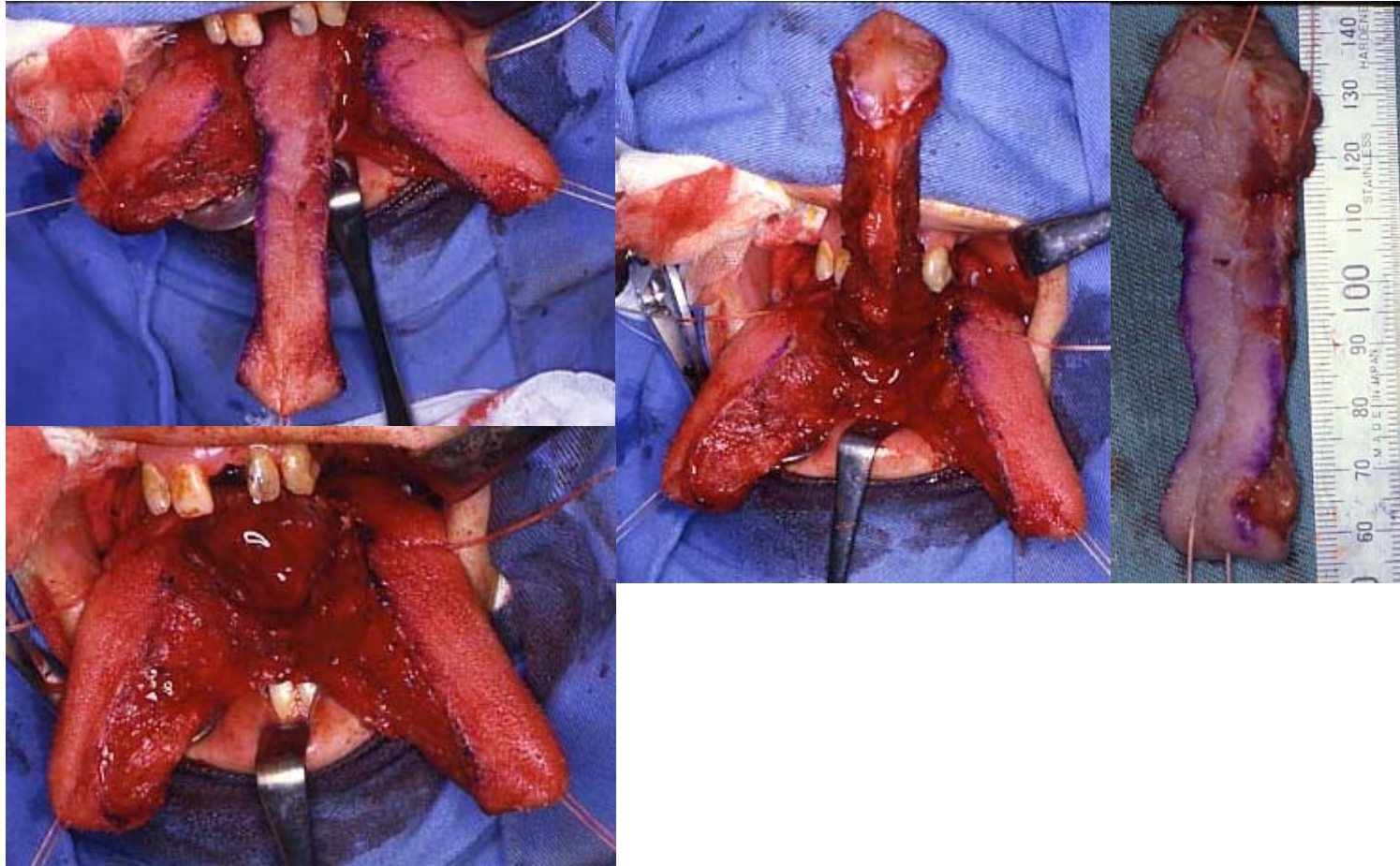
下顎骨矯正術(←骨格性下顎前突症) <Obwegeser II 法>



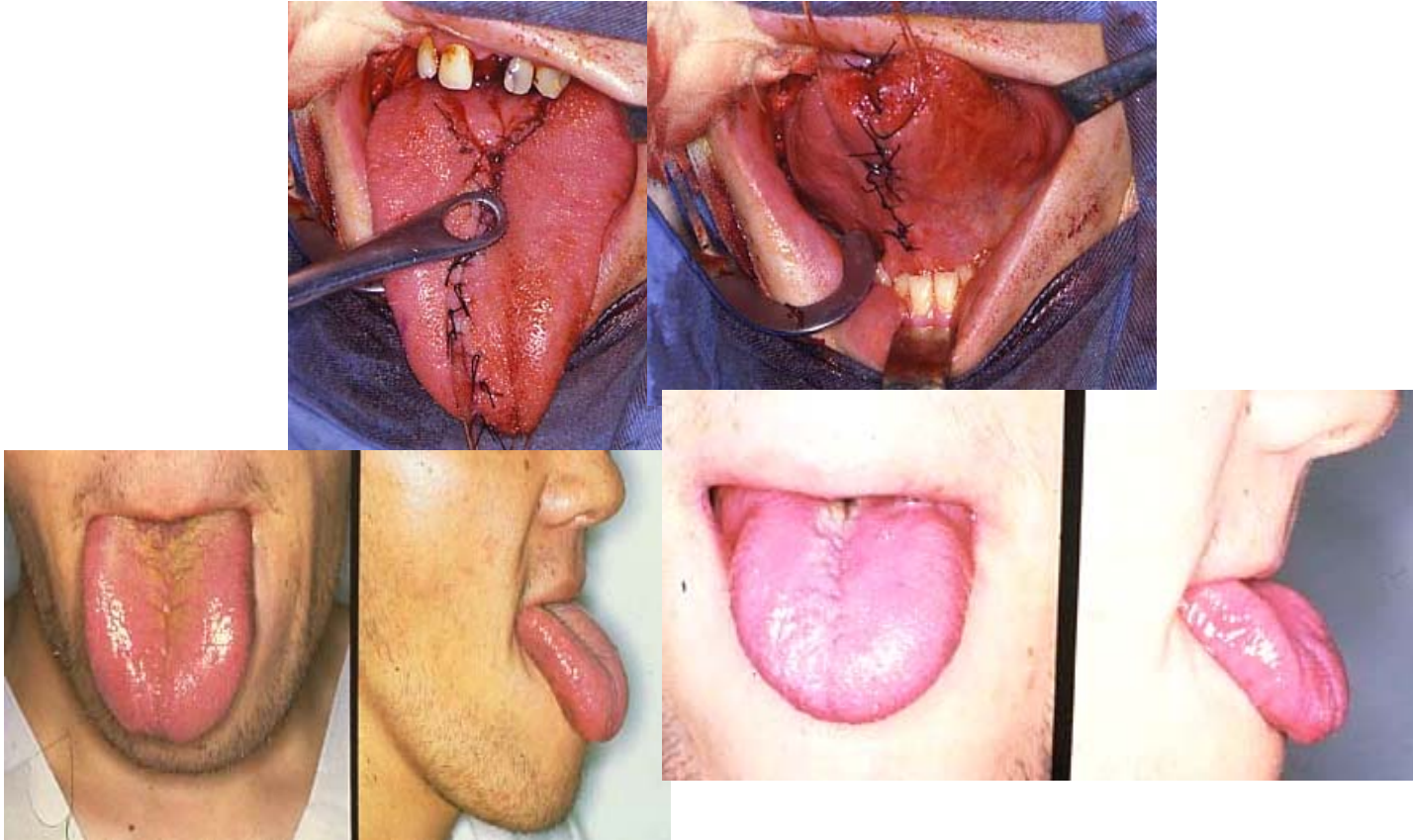
下顎骨矯正術前・後(←骨格性下顎前突症)
<Obwegeser II 法>



舌縮小術1(←巨舌症)

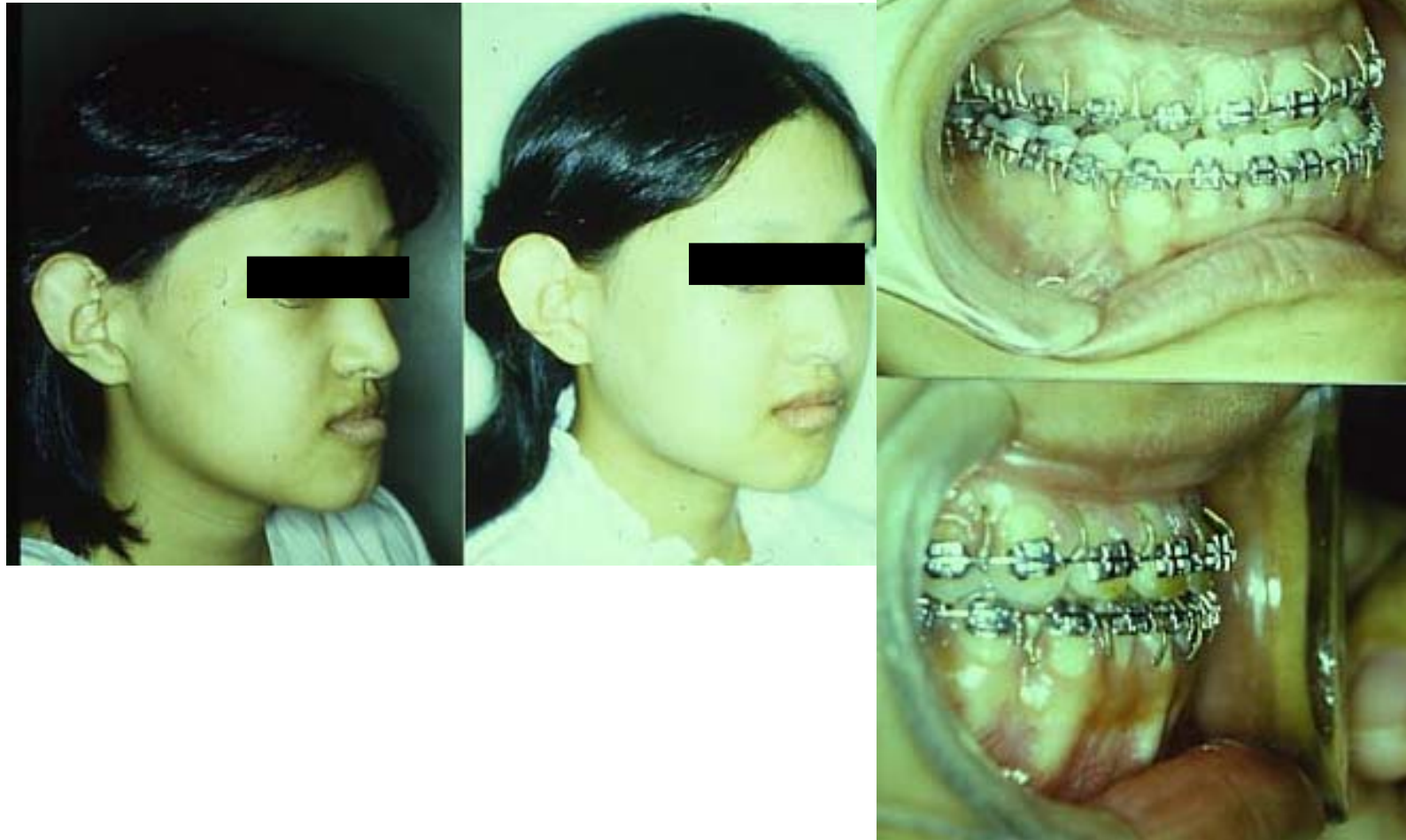


舌縮小術2(←巨舌症)、術前・後



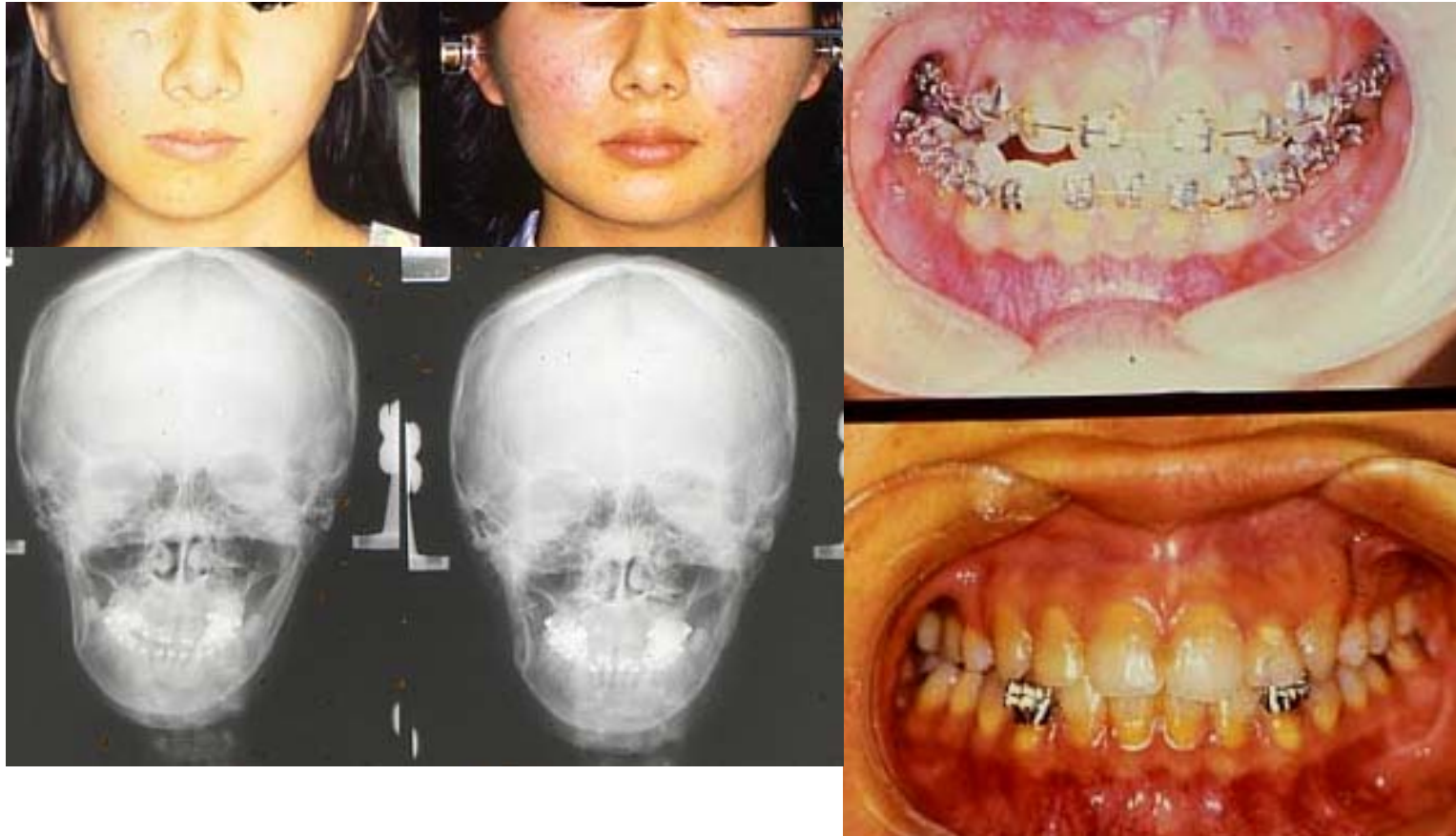下顎骨矯正術前・後(←骨格性下顎前突症)

<Obwegeser-Dal Pont法>

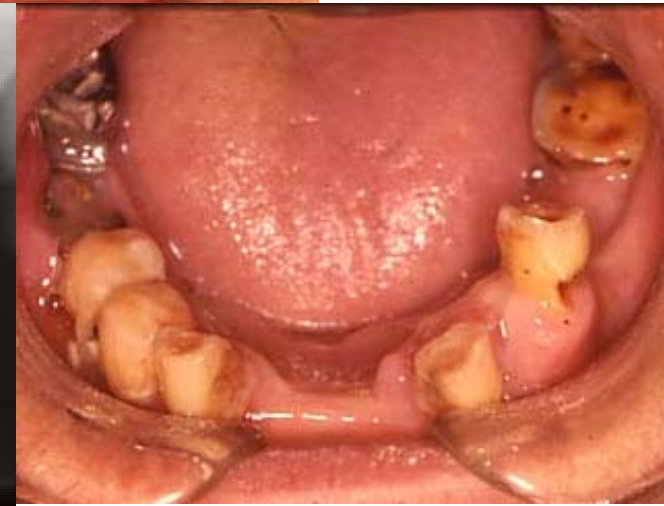
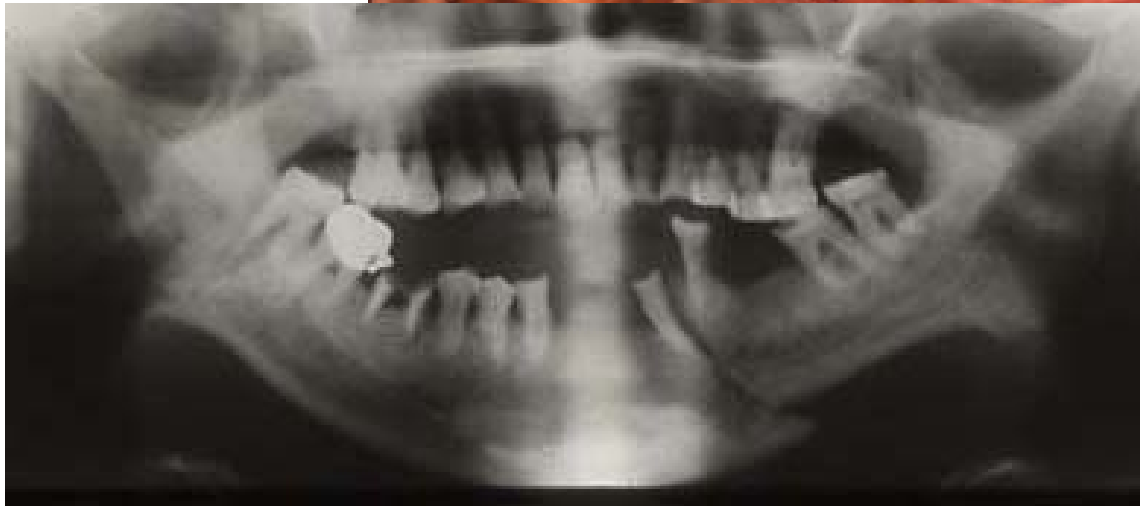
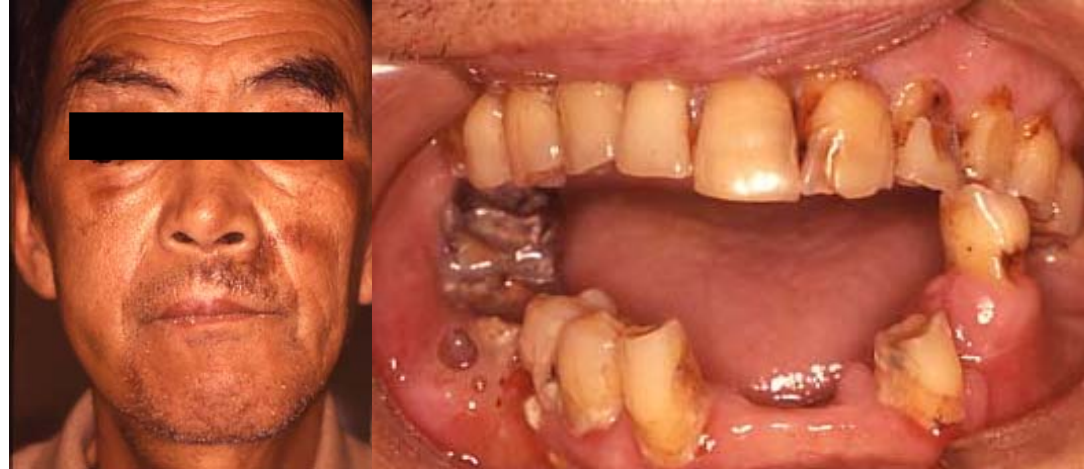下顎骨矯正術前・後(←骨格性下顎前突症・非対称)

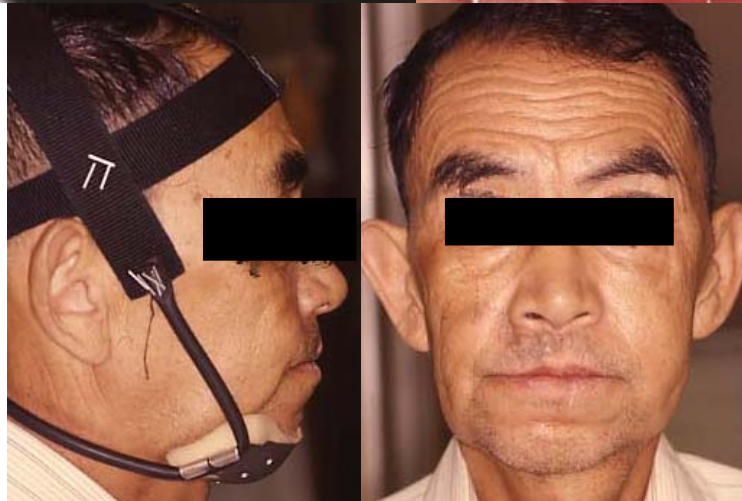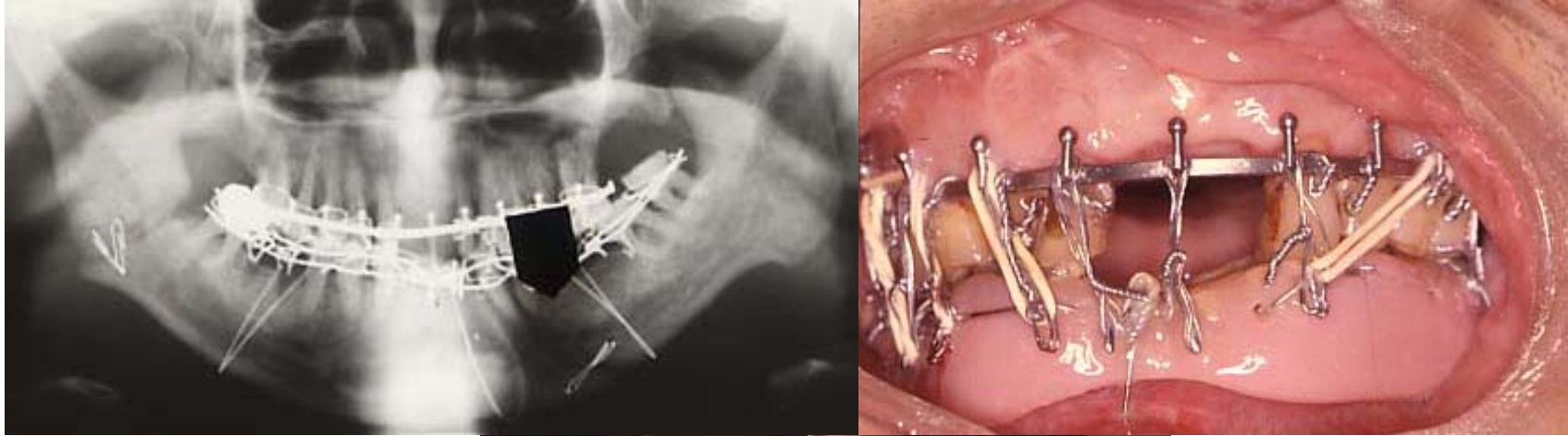
<Obwegeser-Dal Pont法>



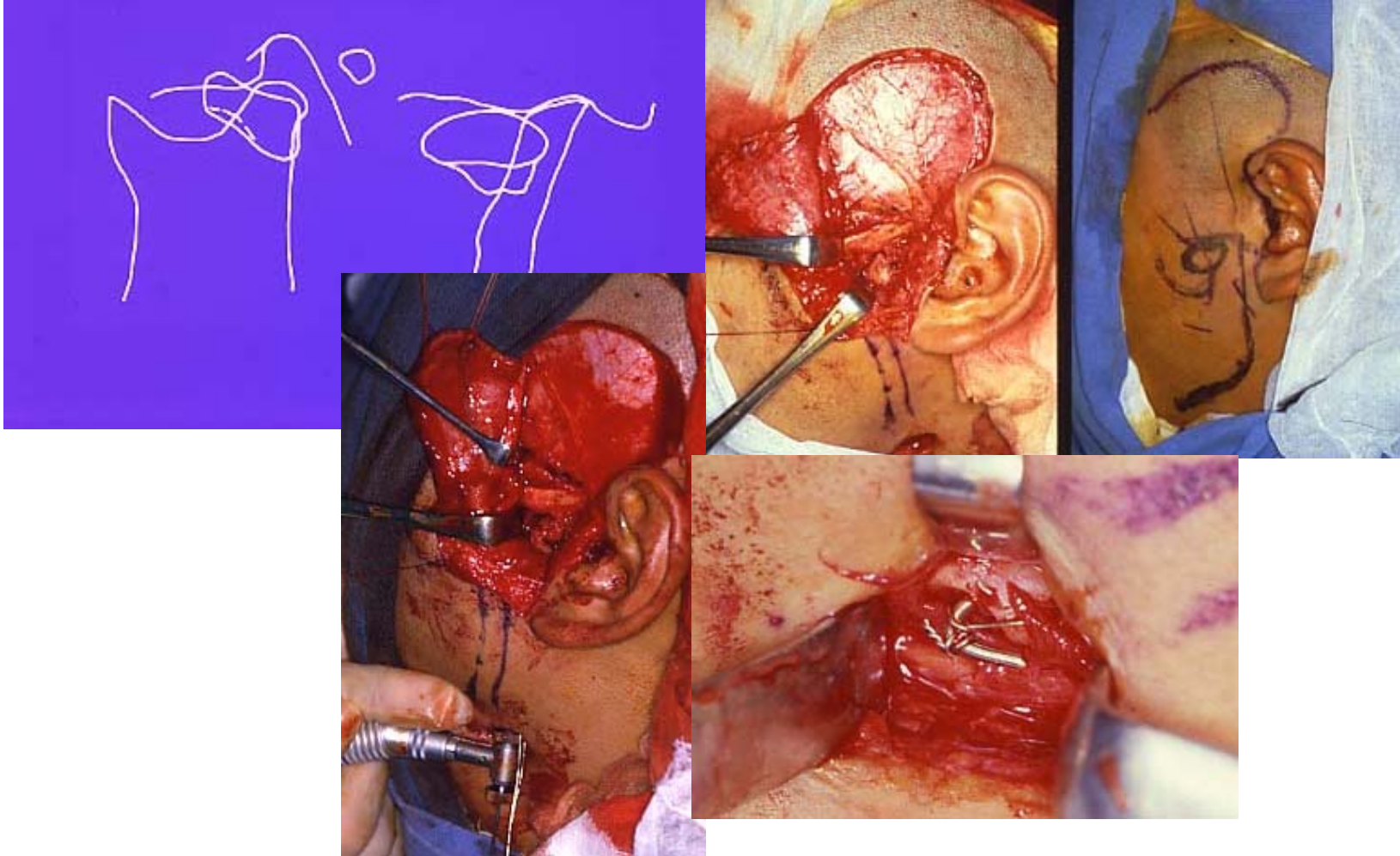
陳旧性下顎骨骨折觀血的整復固定術前



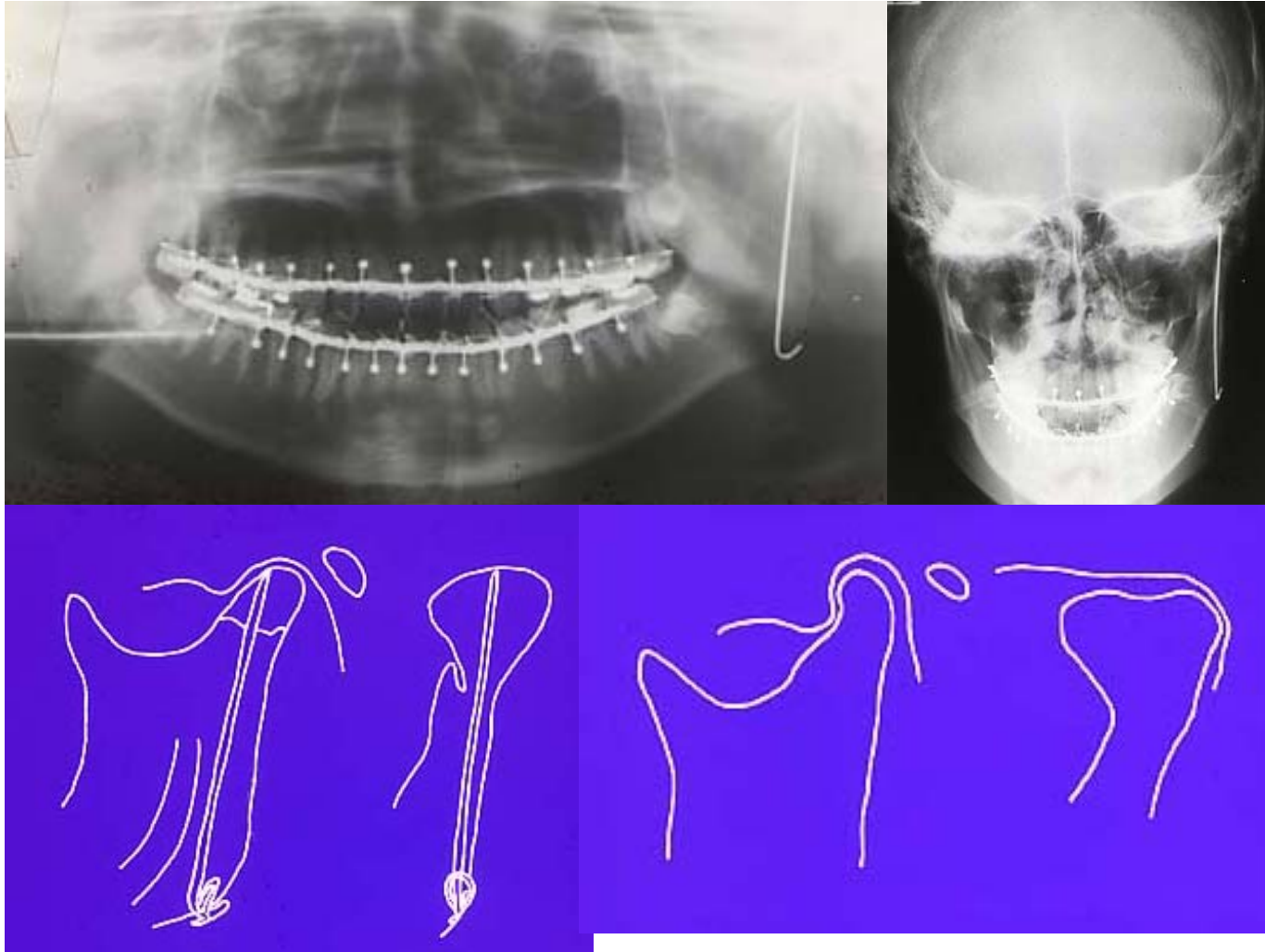
陳旧性下顎骨骨折觀血的整復固定術後



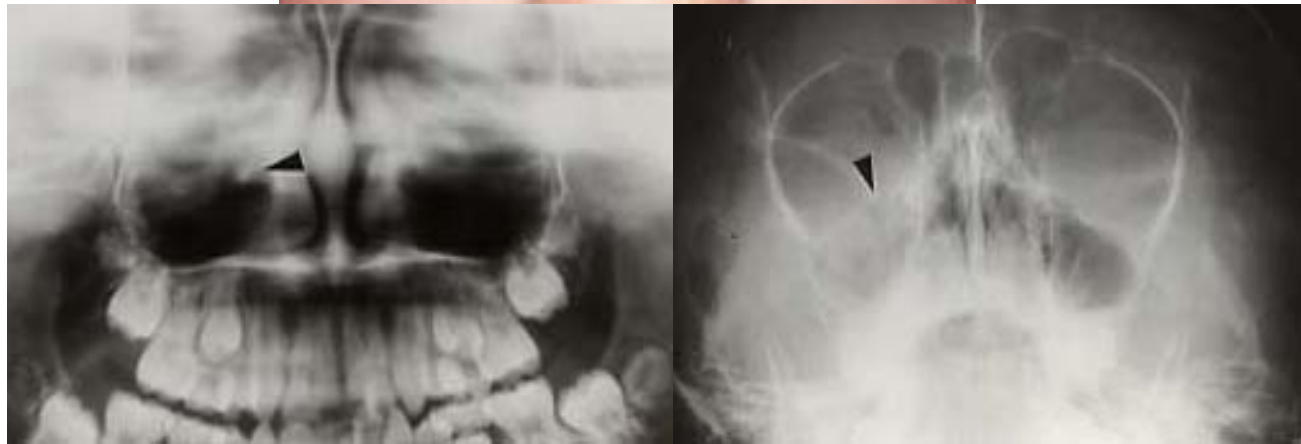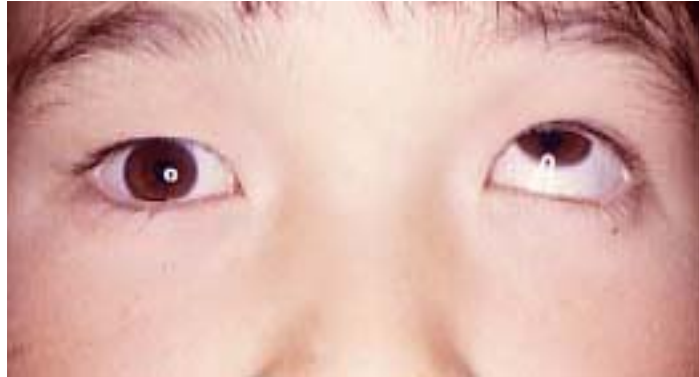左側關節突起骨折觀血的整復固定術



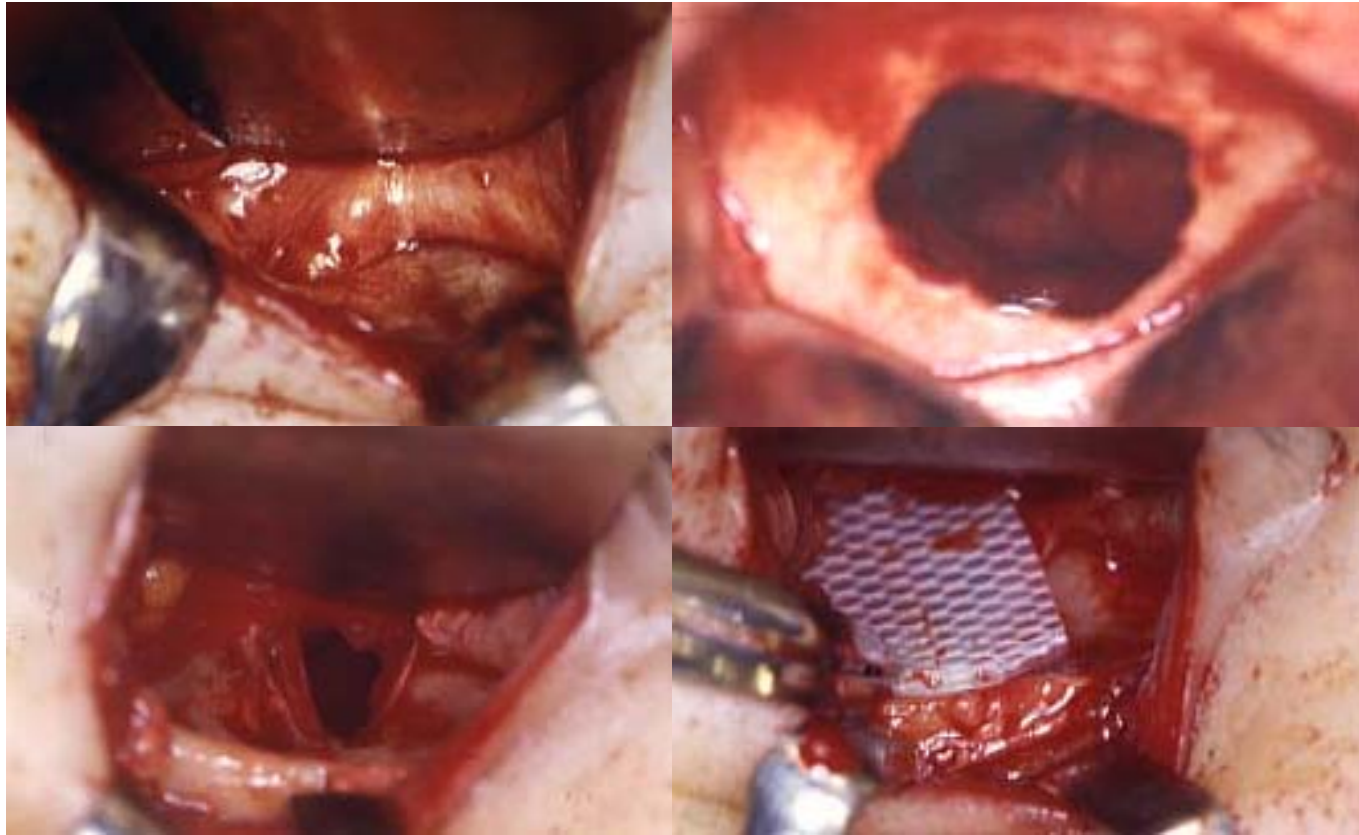
左側關節突起骨折觀血的整復固定術後



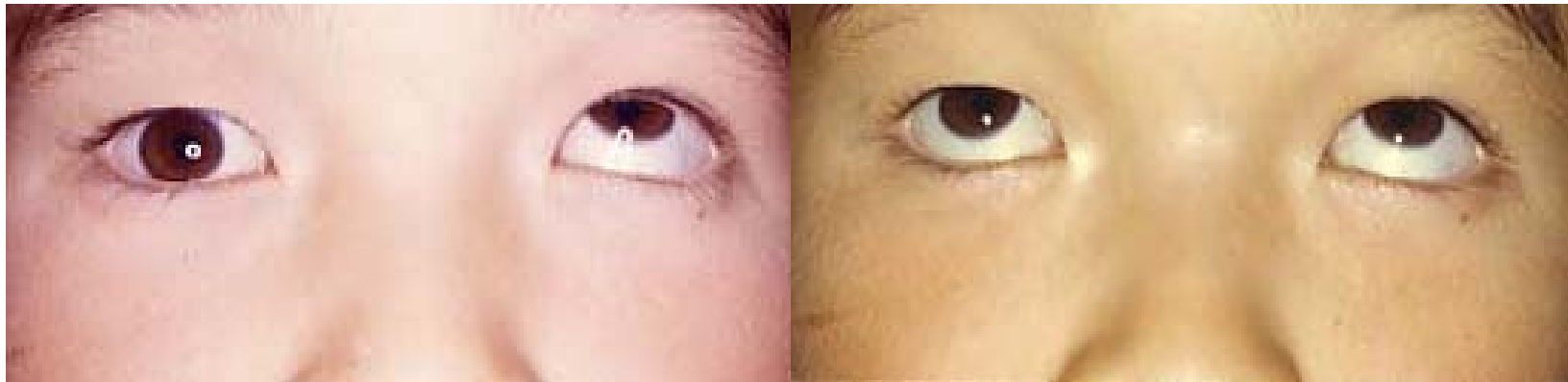右上顎骨眼窩面(眼窩底<吹き抜け>)骨折



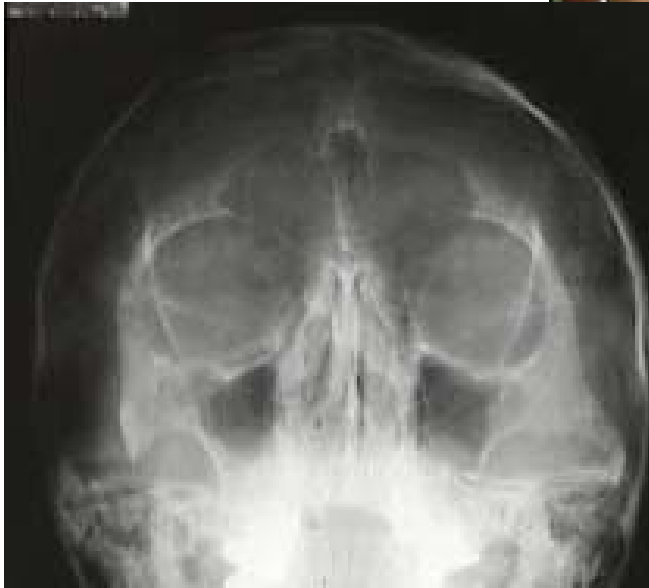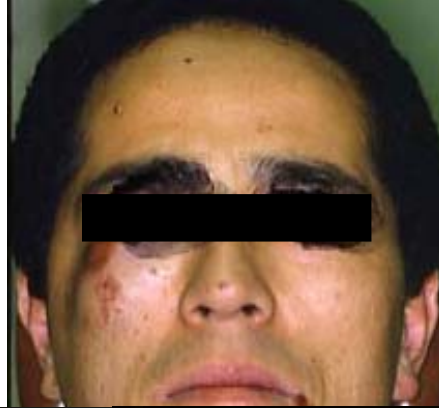右上顎骨眼窩面(眼窩底<吹き抜け>)骨折手術



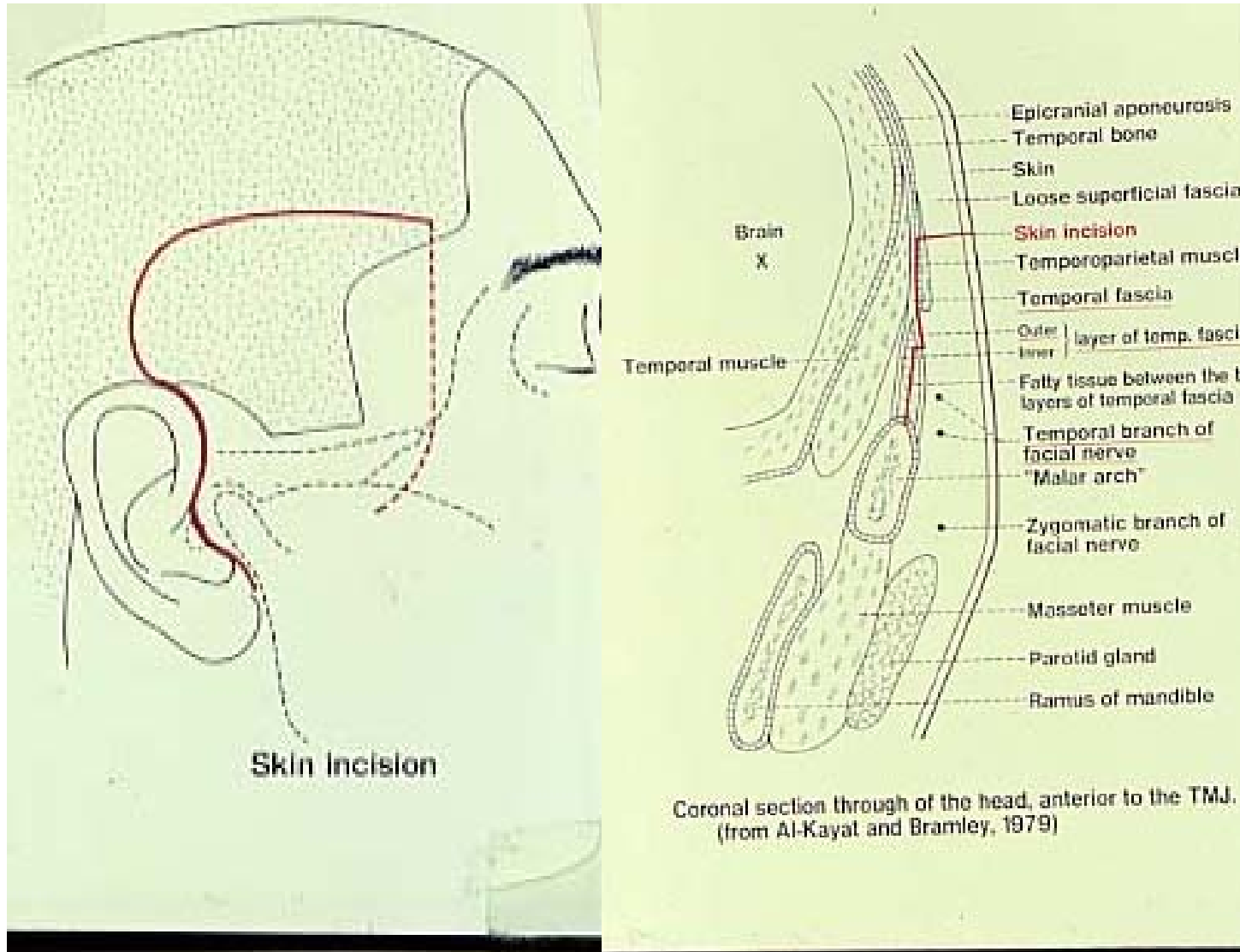
右上顎骨眼窩面(眼窩底<吹き抜け>)骨折術前・後



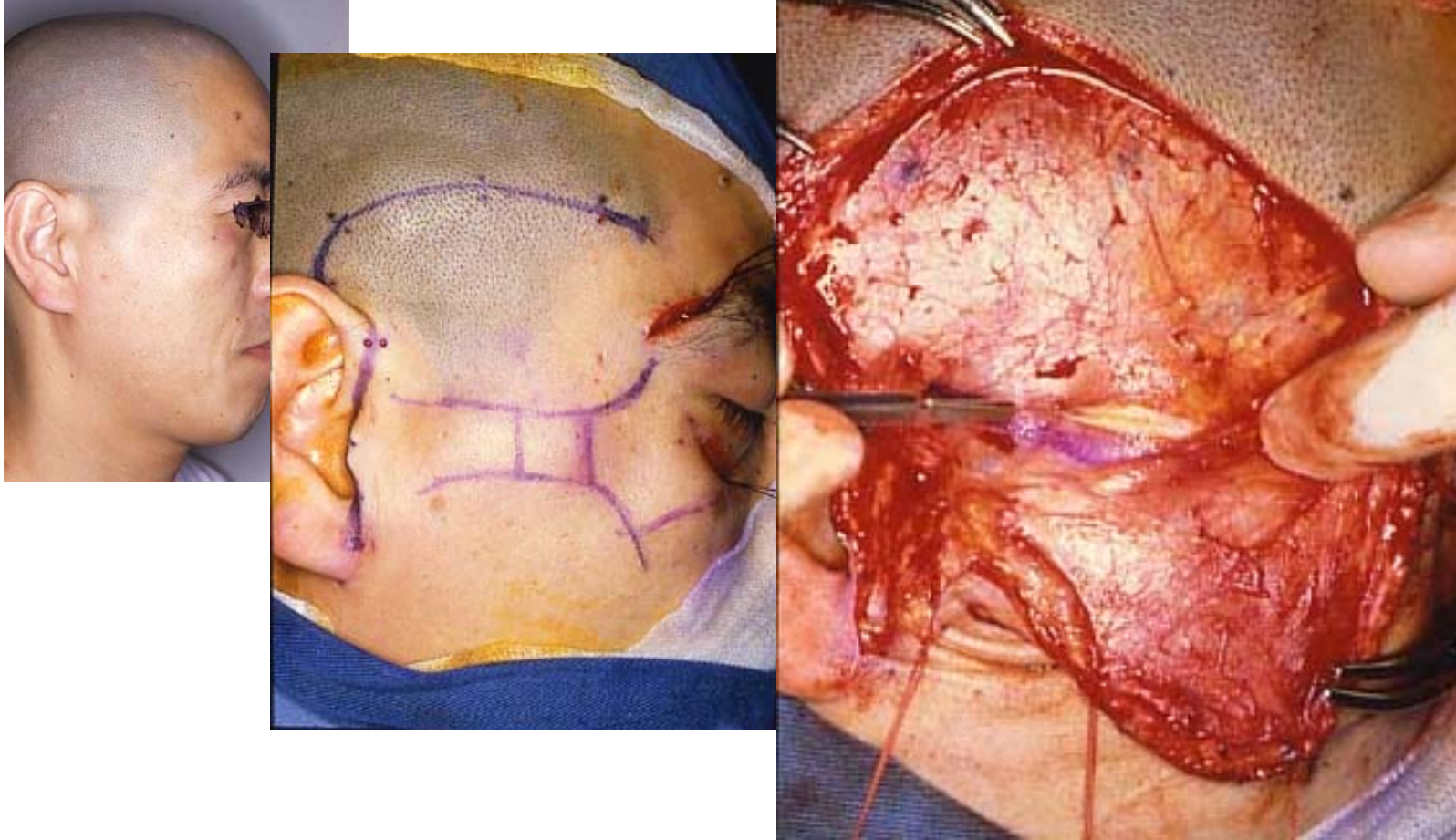
頰骨・頰骨弓骨折整復固定術前



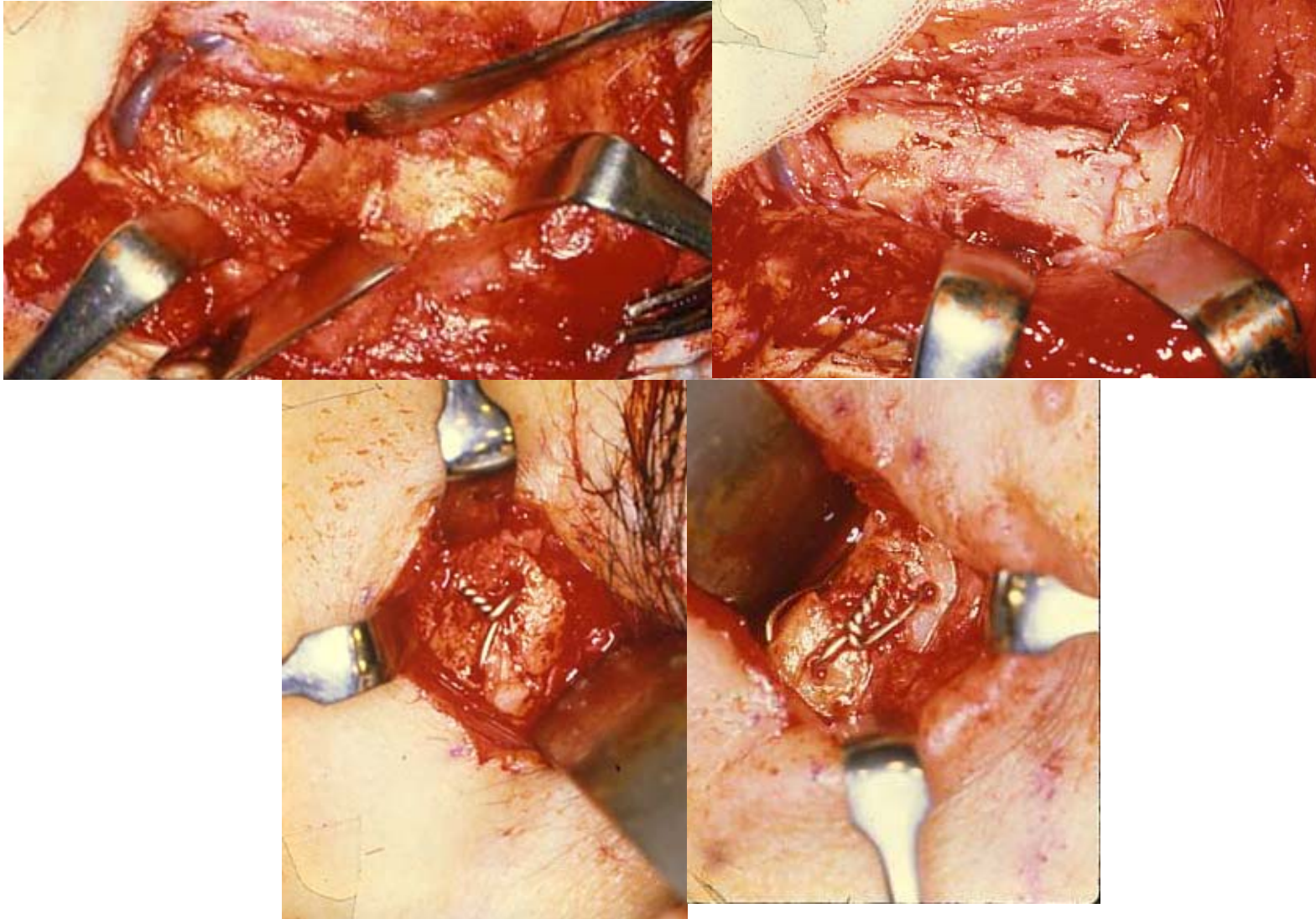
切開模式図



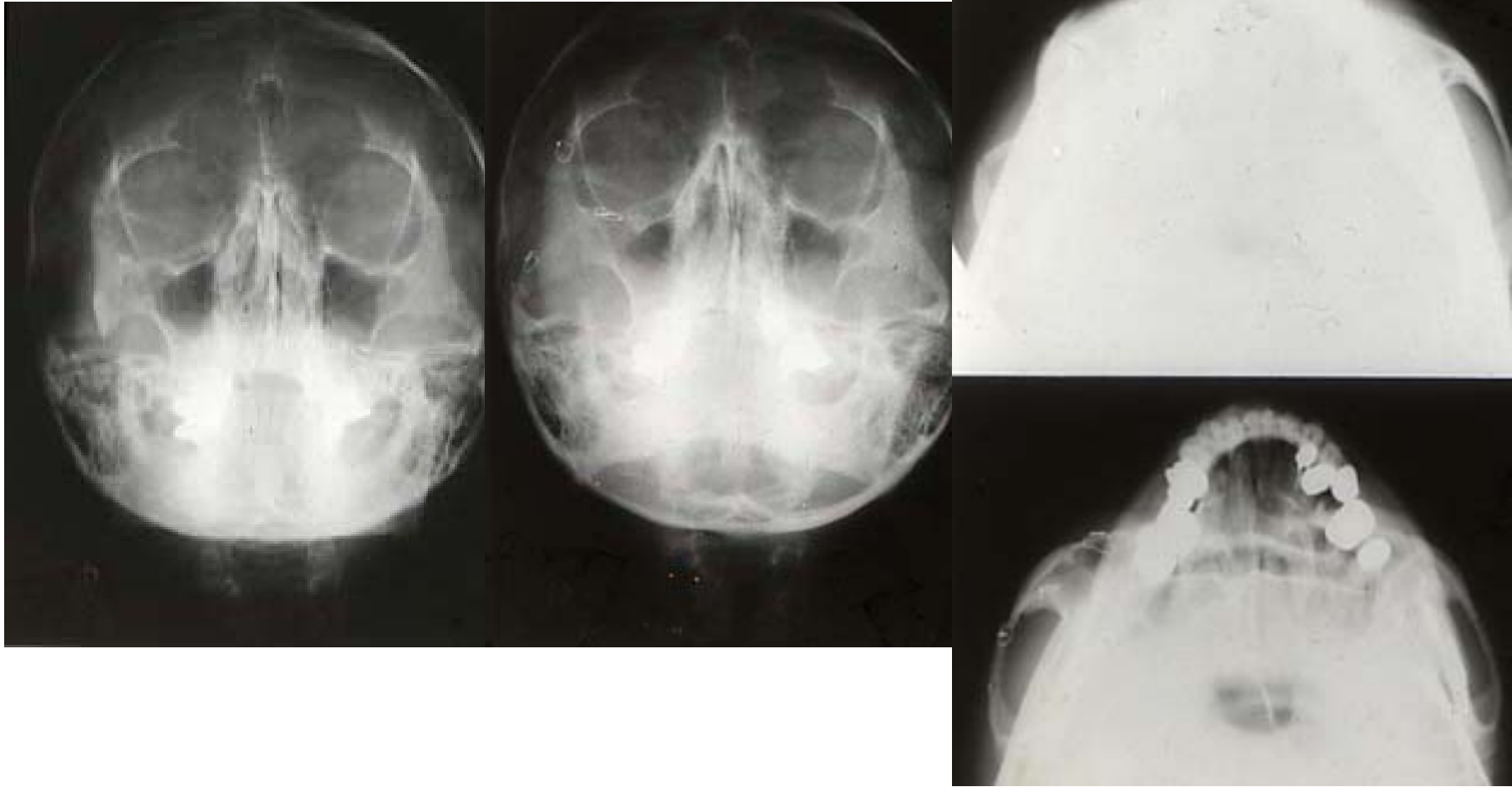
頰骨・頰骨弓骨折整復固定術



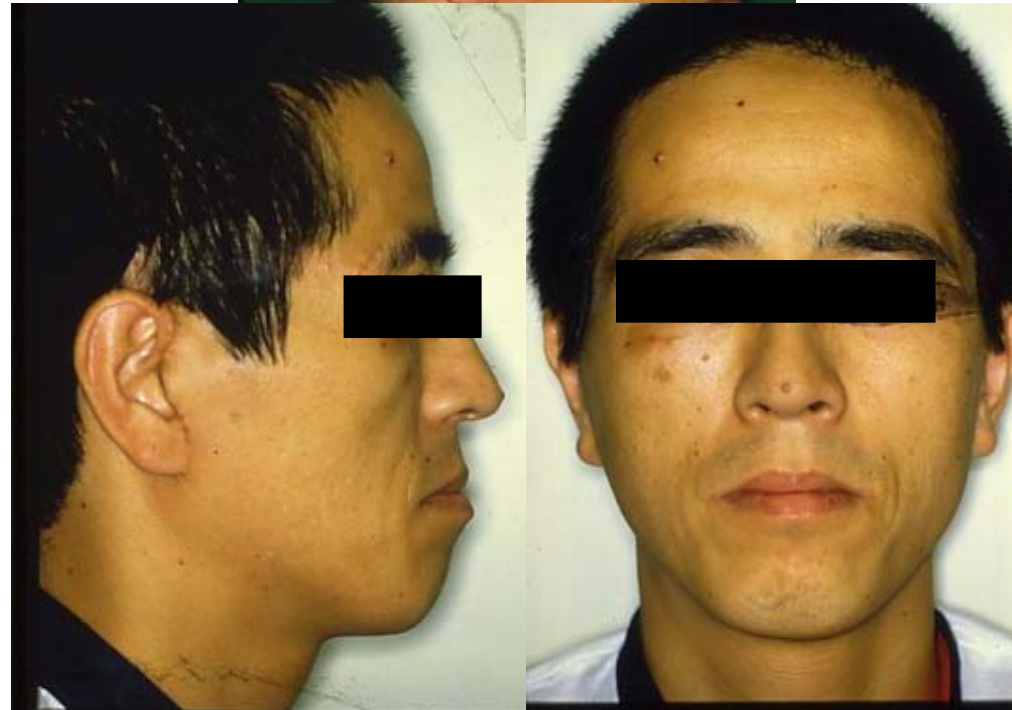
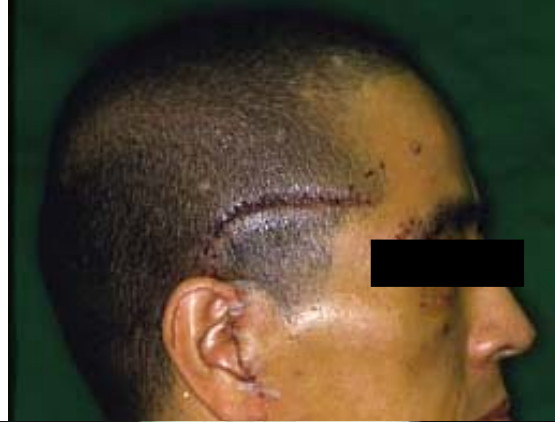頰骨・頰骨弓骨折整復固定術



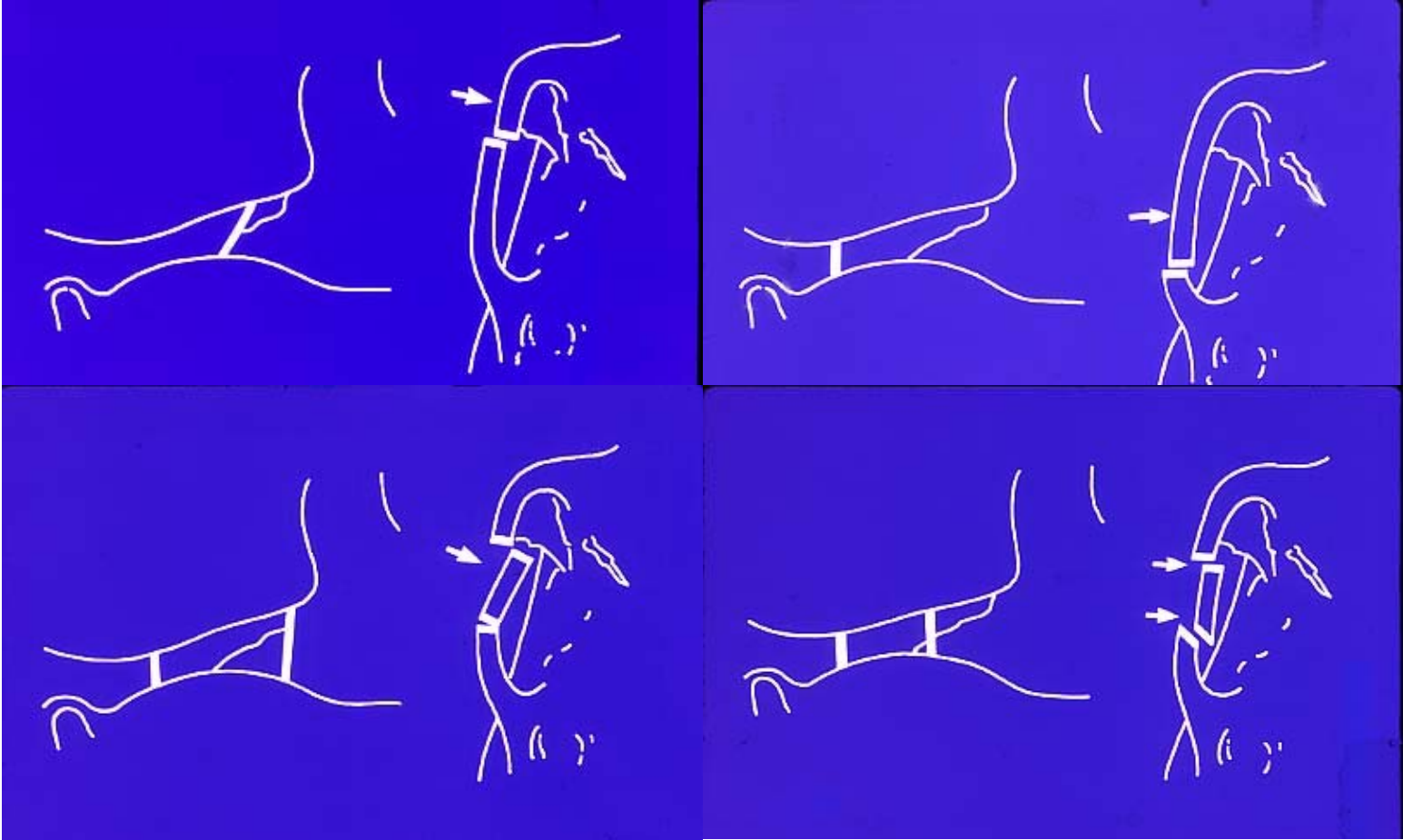
頰骨・頰骨弓骨折整復固定術前・後



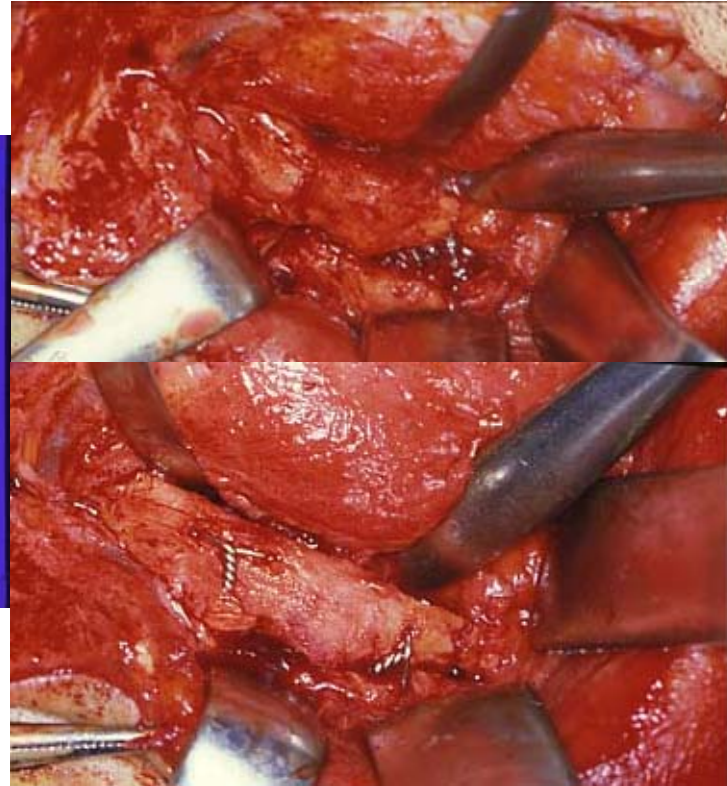
頰骨・頰骨弓骨折整復固定術後



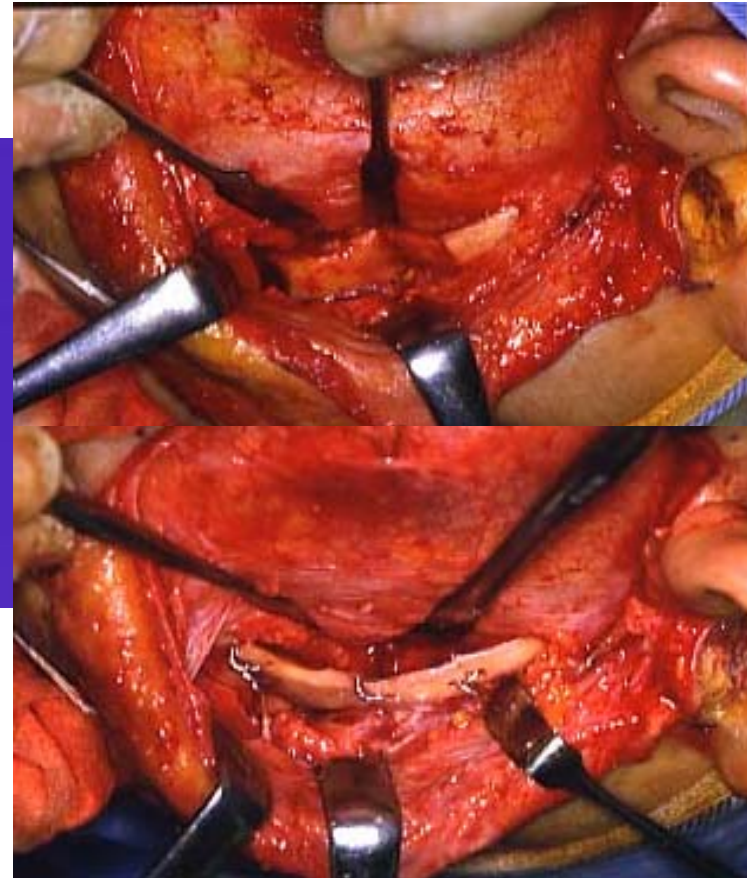
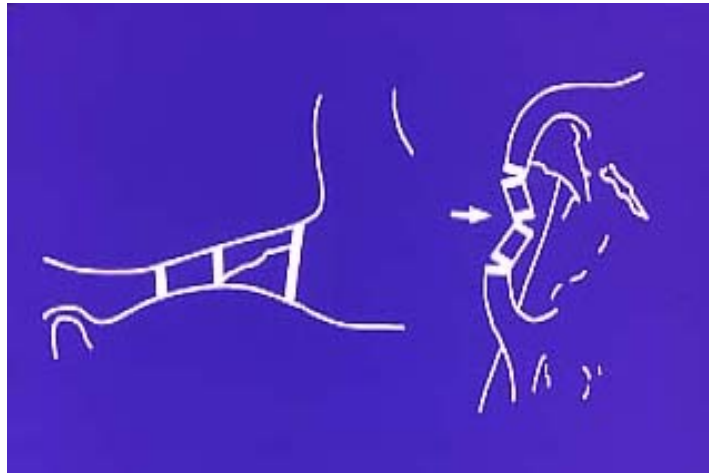頬骨弓骨折での骨片転位分類



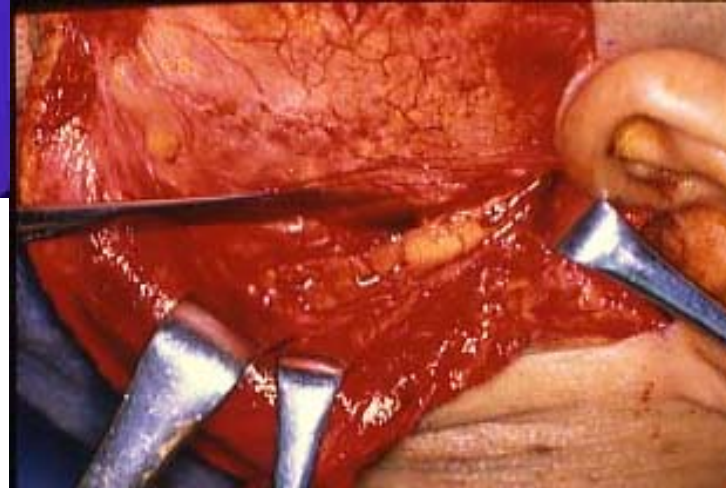
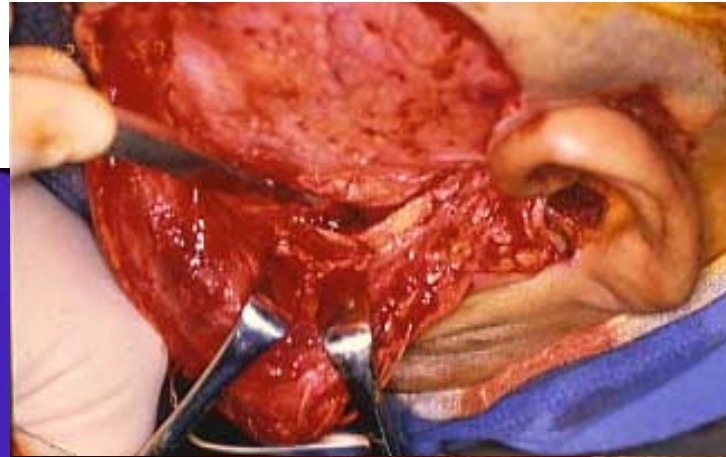
頬骨弓骨折での骨片転位分類



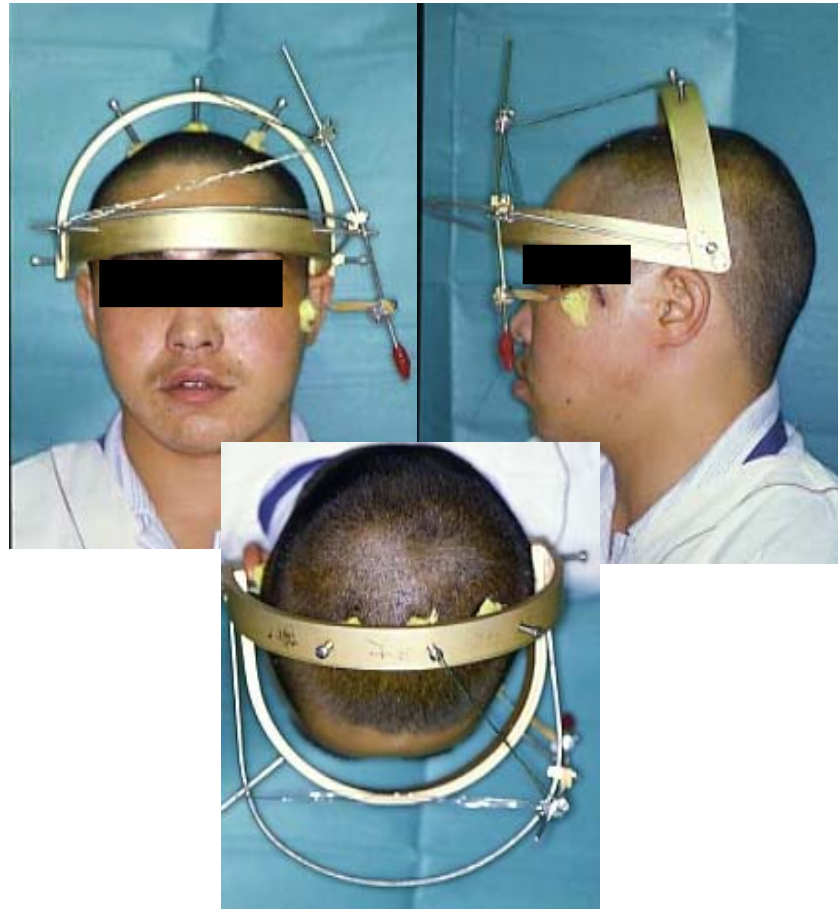頬骨弓骨折での骨片転位分類



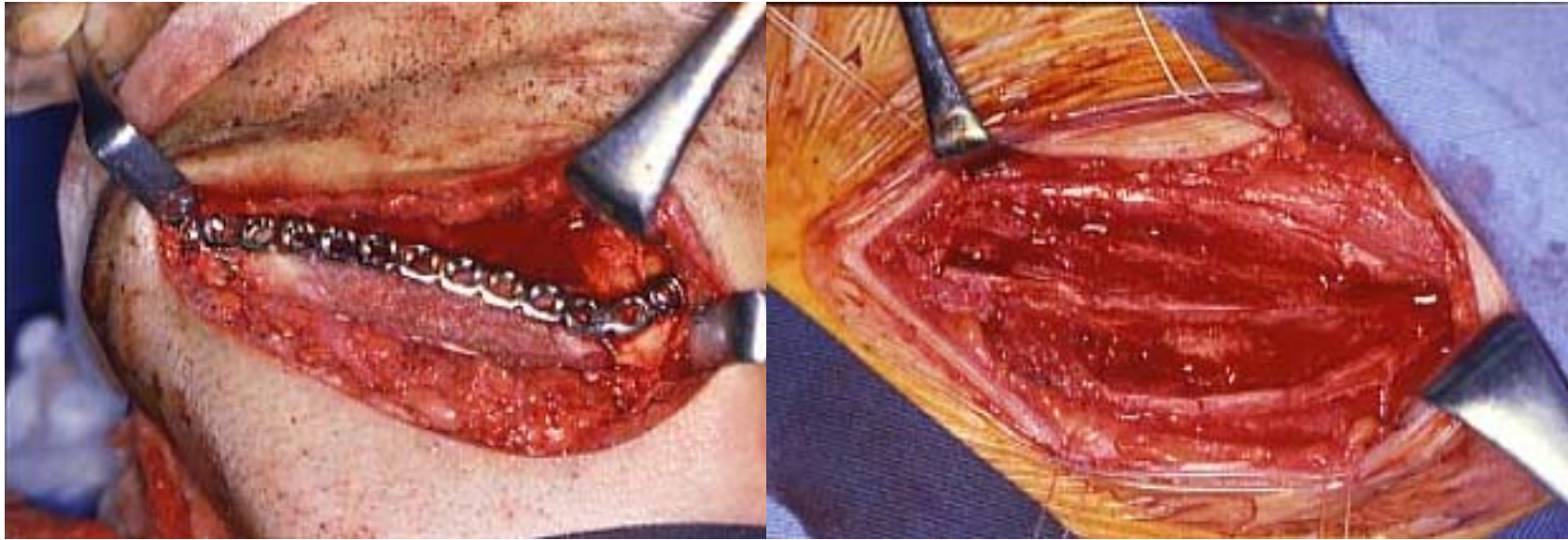
頬骨弓骨折での骨片転位分類



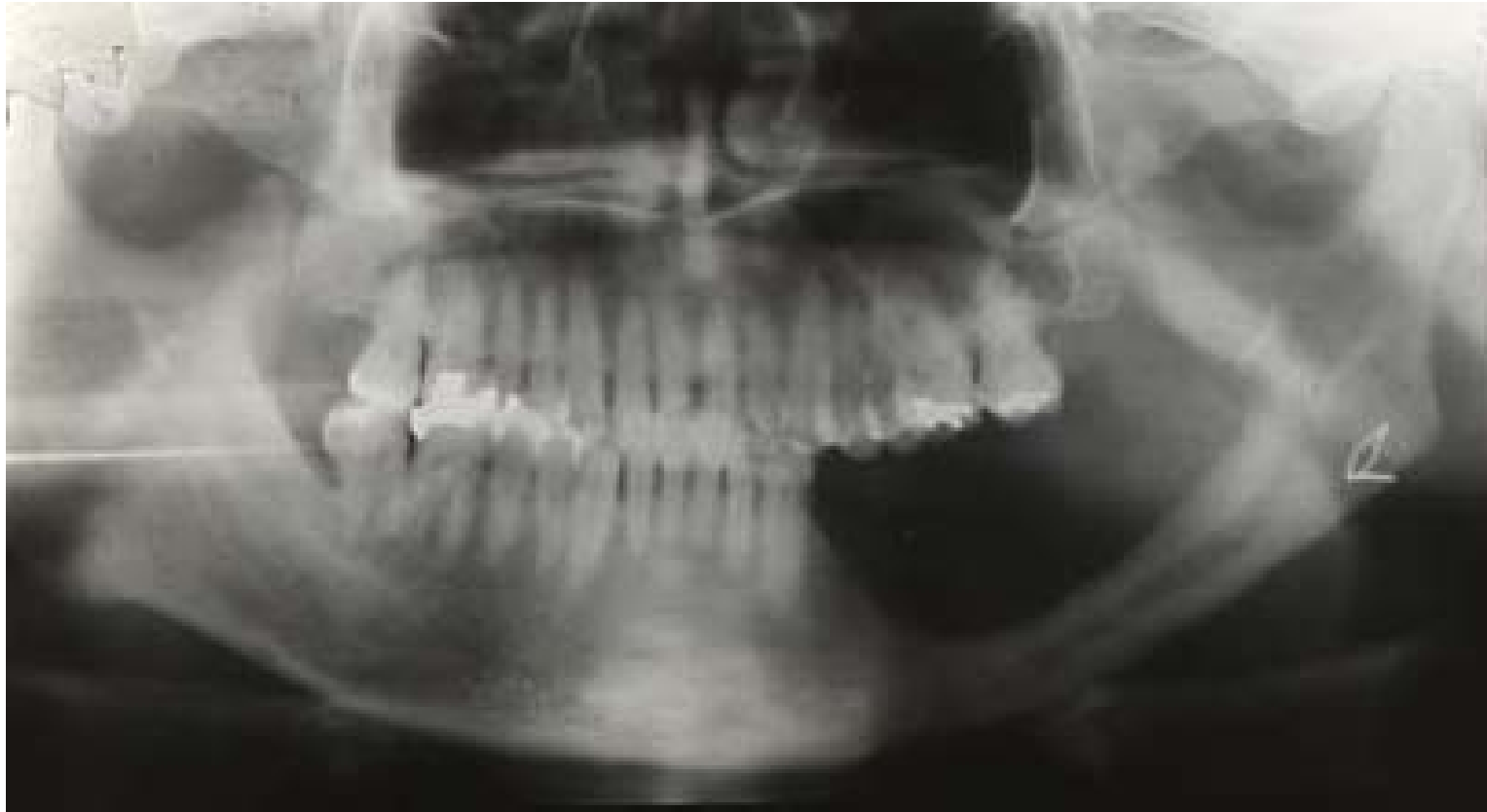頬骨弓骨折での牽引整復(Millsヘッドフレーム使用)



自家腸骨による架橋骨移植術(←下顎骨区域切除術後の欠損←工
ナメル上皮腫)



架橋骨移植術(←下顎骨区域切除術後の欠損←エナメル上皮腫)
<自家腸骨移植術術後1年の骨性癒合、ほか>



補綴前外科療法(処置)

☆ 顎堤(歯槽堤)整形術

骨鋭縁の整形術・下顎および口蓋隆起除去術・補綴学的上顎結節形成術

☆ 顎堤(歯槽堤)形成術

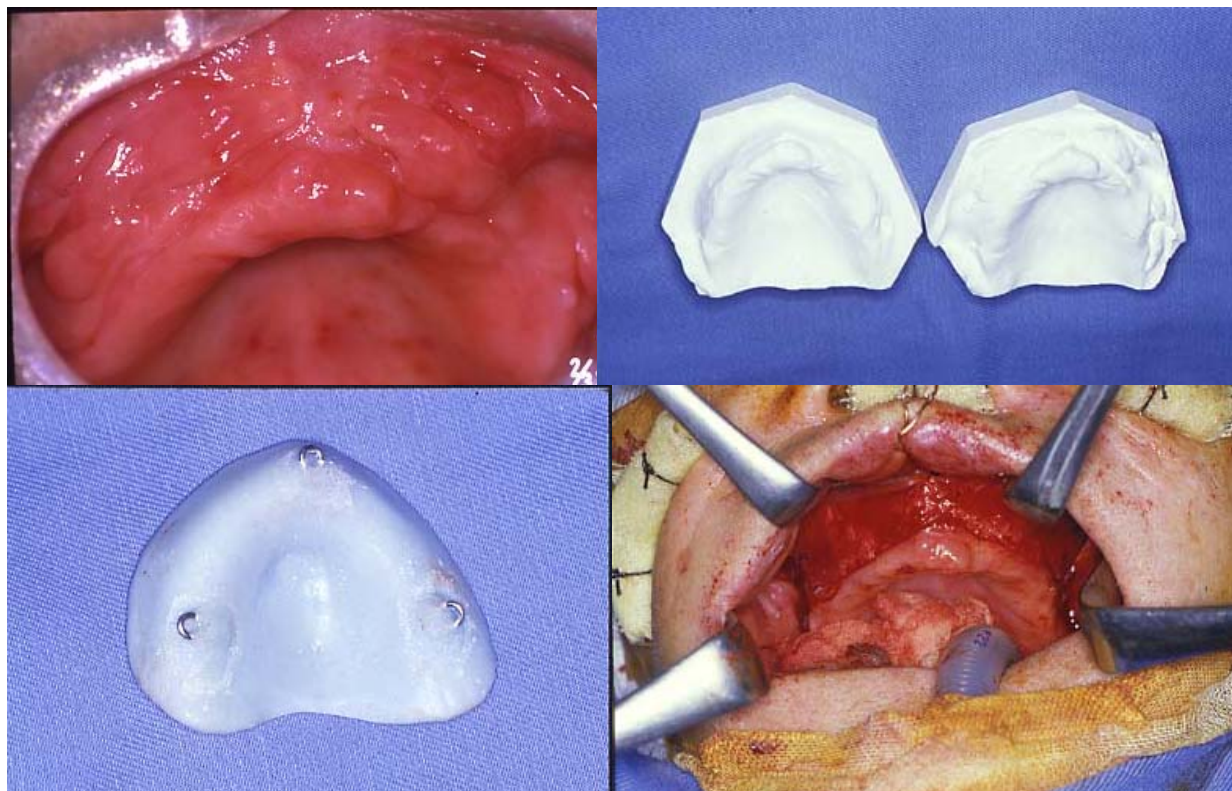
<相対的～～～>

口腔前庭形成または拡張術(上・下顎)・口底深形成術
全下顎(歯槽)堤形成術・口蓋深形成術(骨切離術利用による)

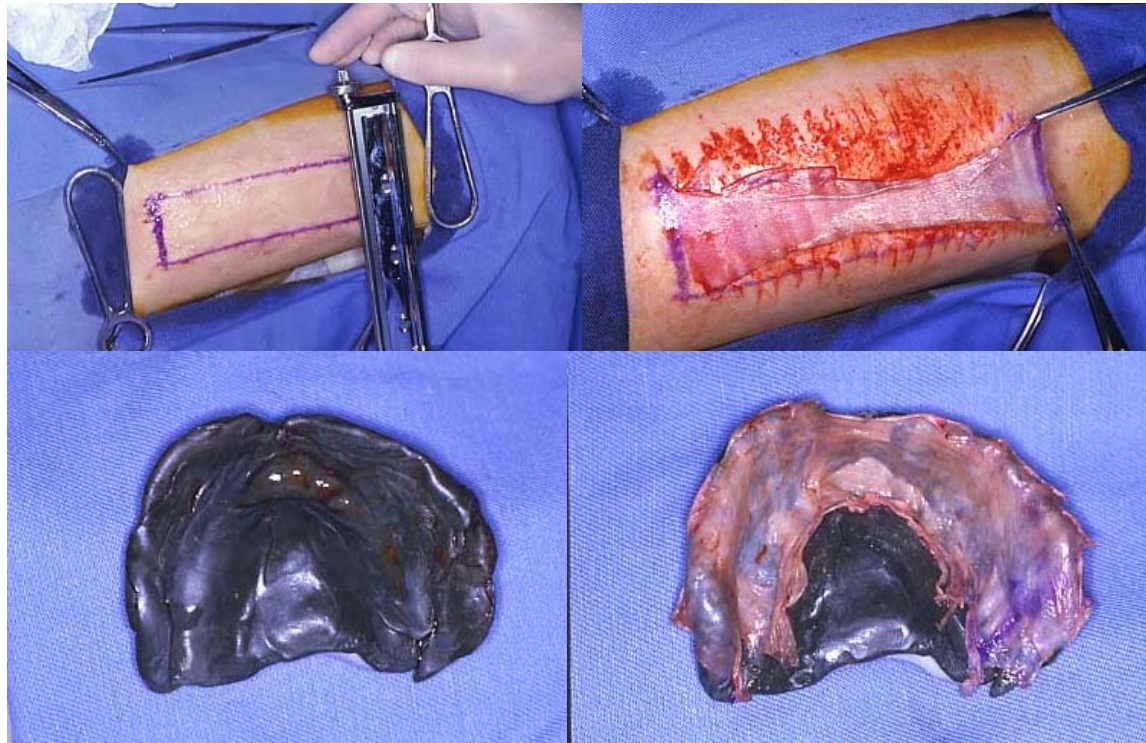
<絶対的～～～>

人工骨補填・下顎骨切離術利用によるもの

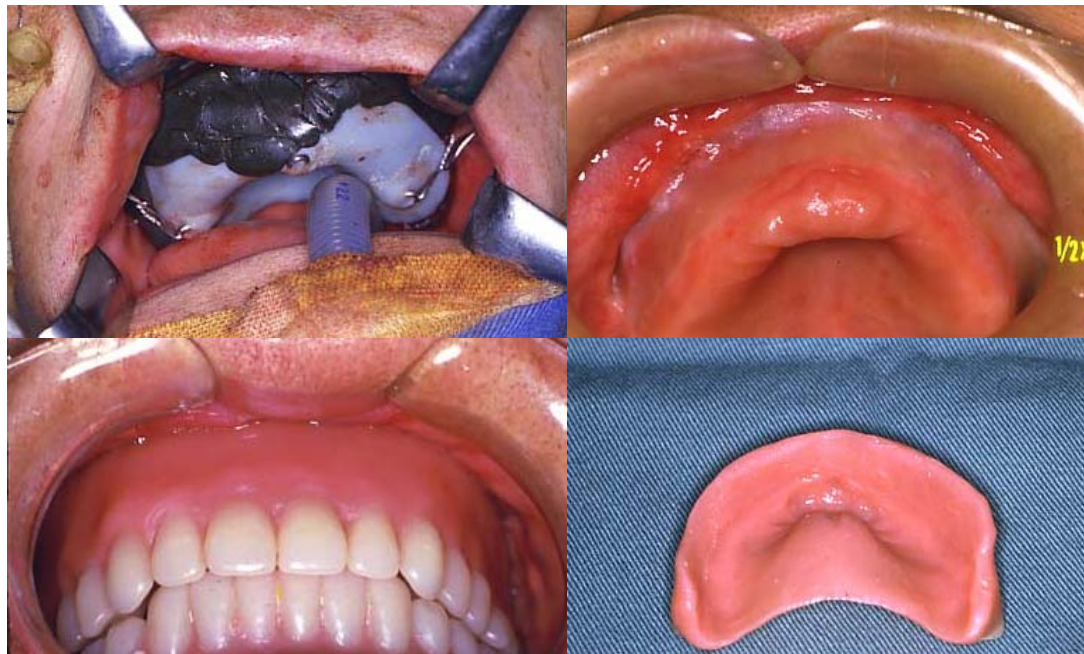
相對的顎堤形成術 (←顎堤萎縮+義齒性線維腫) 1
上顎口腔前庭形成または拡張術



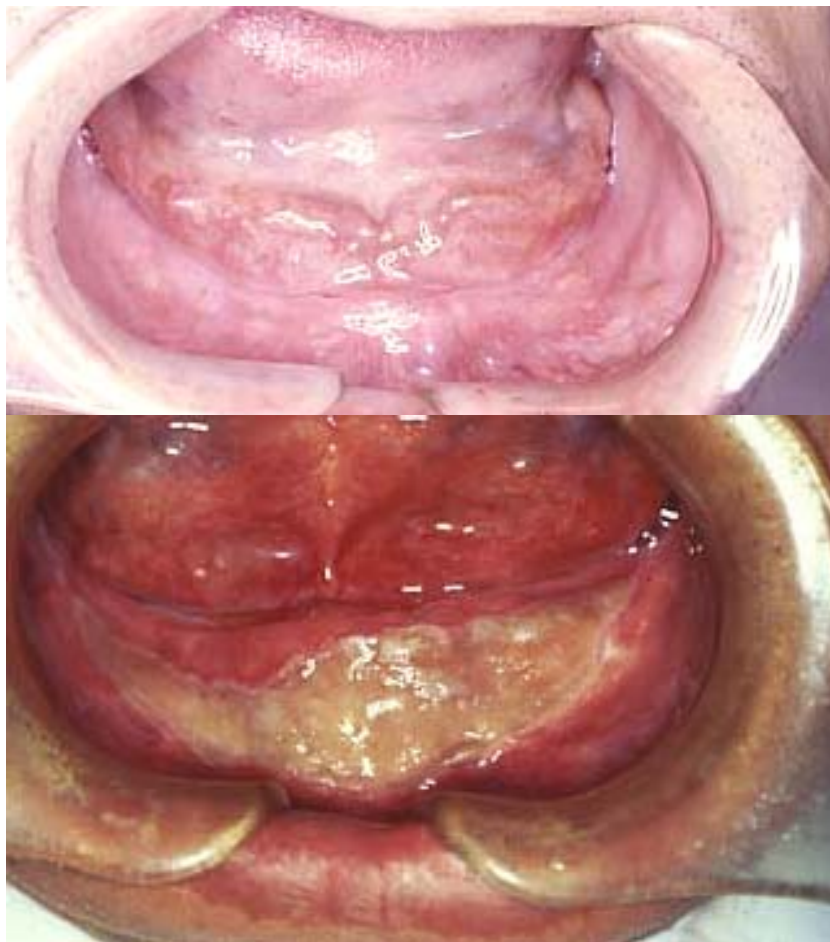相對的顎堤形成術 (中間層皮膚移植術併用) 2 上顎口腔前庭形成または拡張術



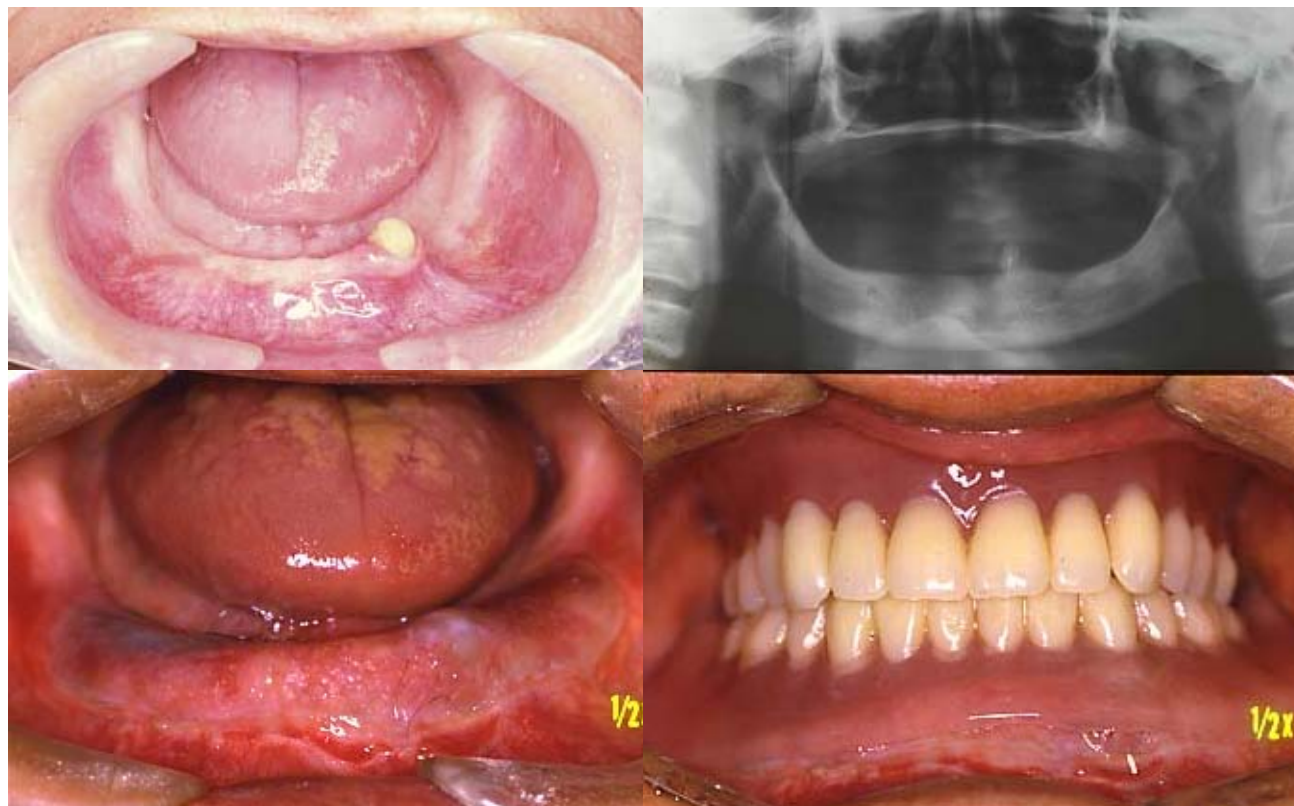
相對的上顎堤形成術 (中間層皮膚移植術併用) 3 上顎口腔前庭形成または拡張術



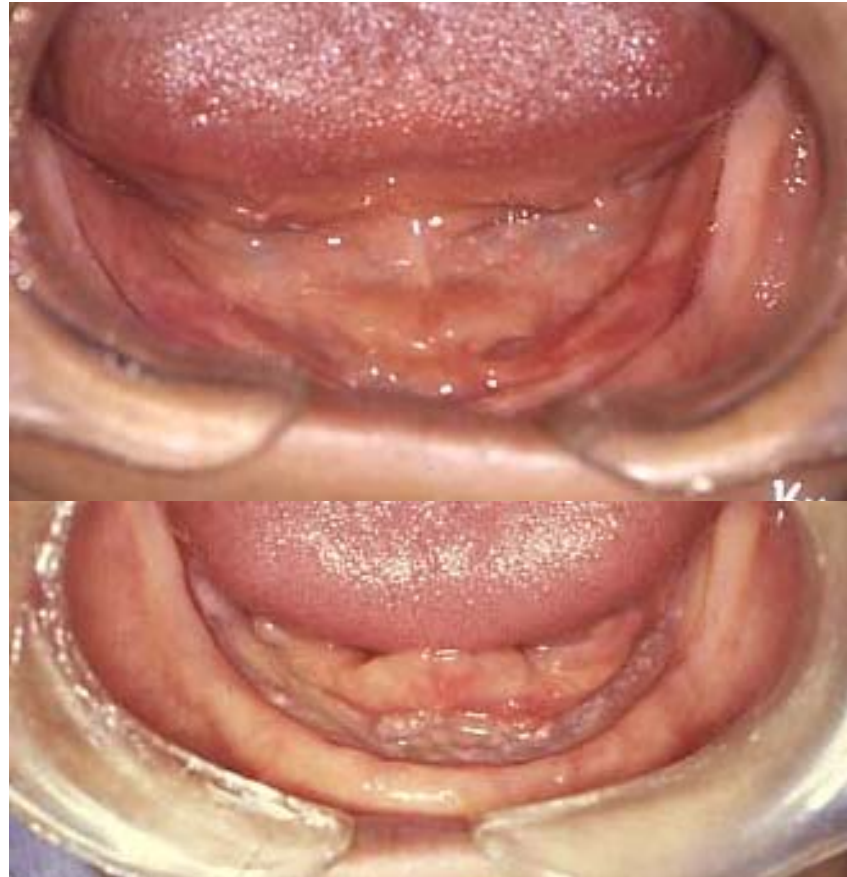相対的下顎堤形成術(←顎堤萎縮)
<唇側のみの中間層皮膚移植術併用の口腔前庭形成術>



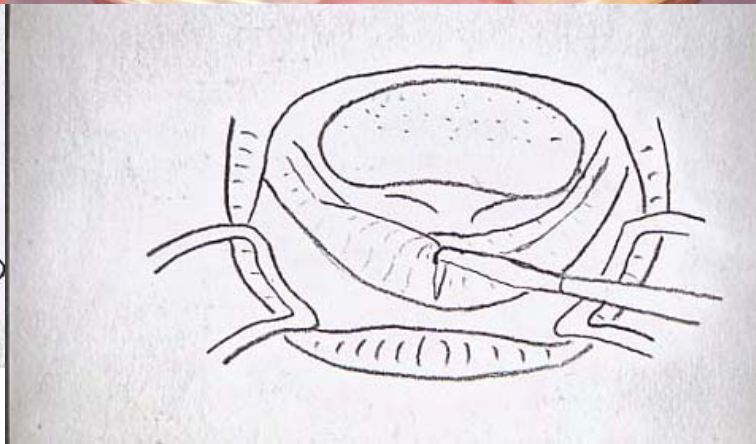
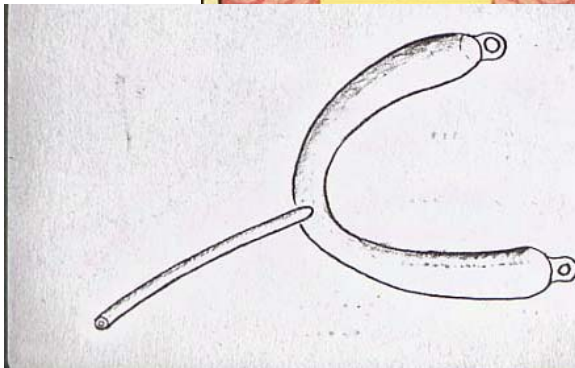
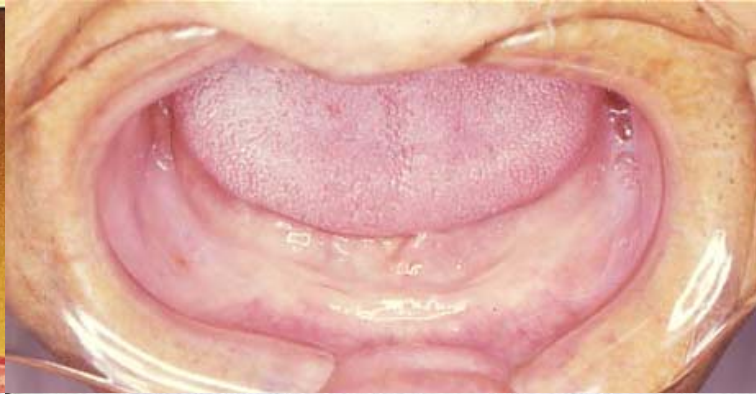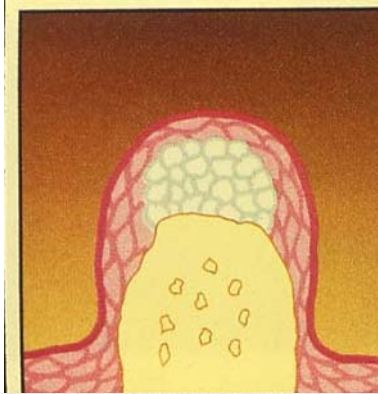
相對的全下顎堤形成術(←顎堤萎縮)
<中間層皮膚移植術併用Rehrman-Obwegeser法>




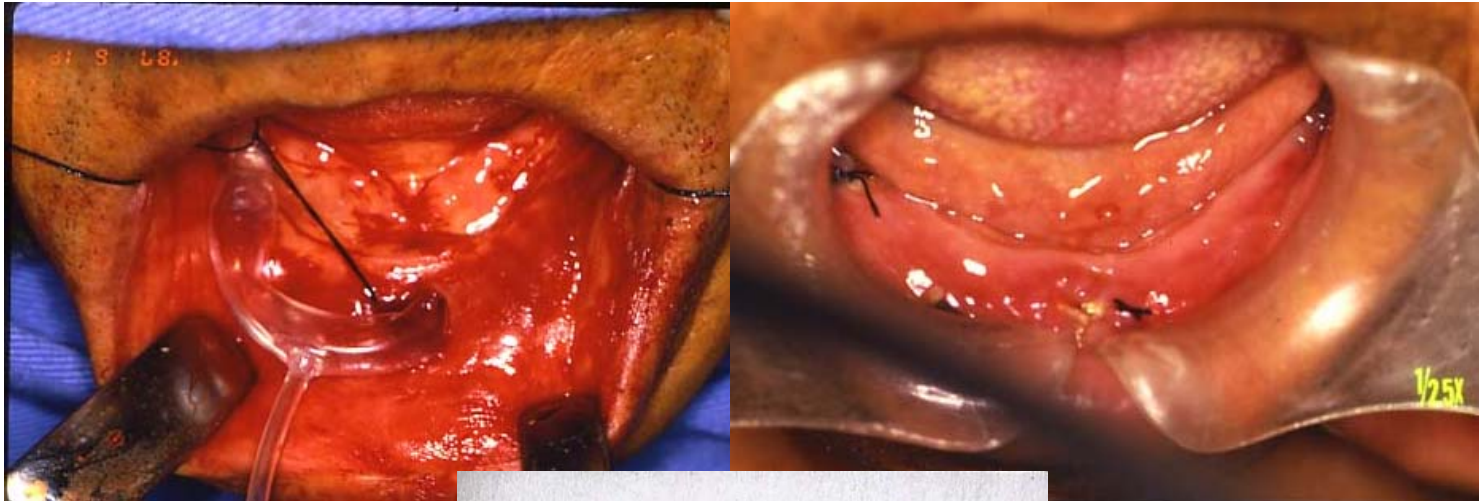
相対的顎堤形成術(←顎堤萎縮)
<舌側のみの中間層皮膚移植術併用の口腔底形成術>



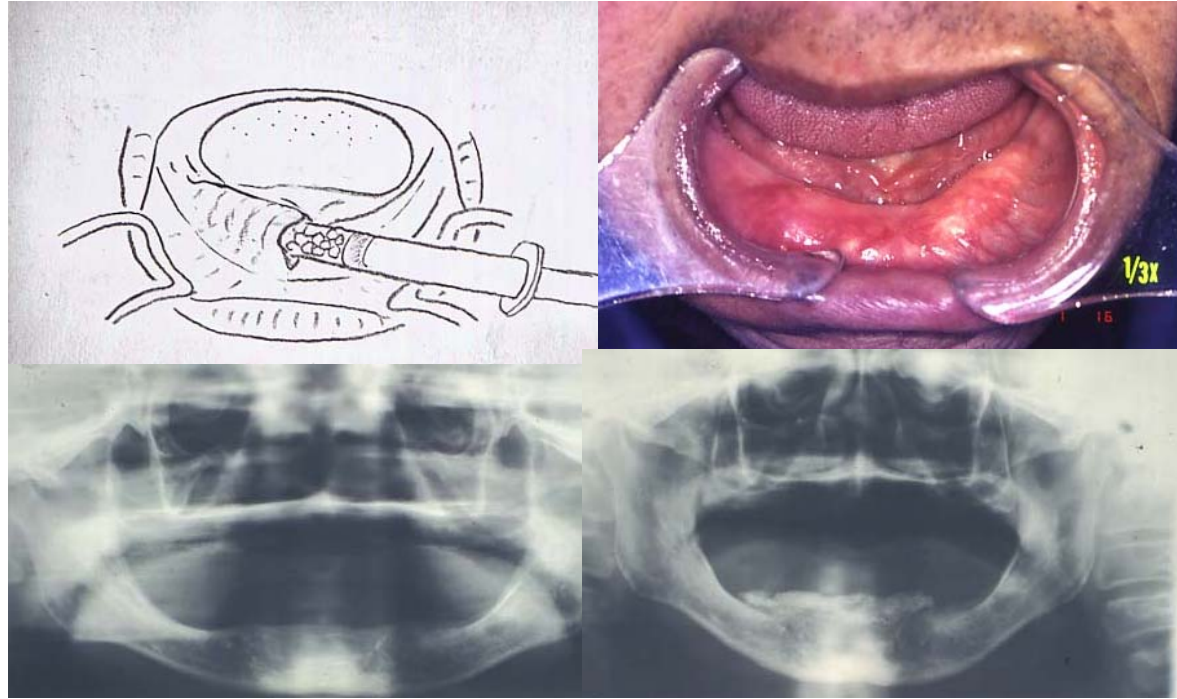
絕對的顎堤形成術 (←顎堤萎縮) <人工骨補填> 1



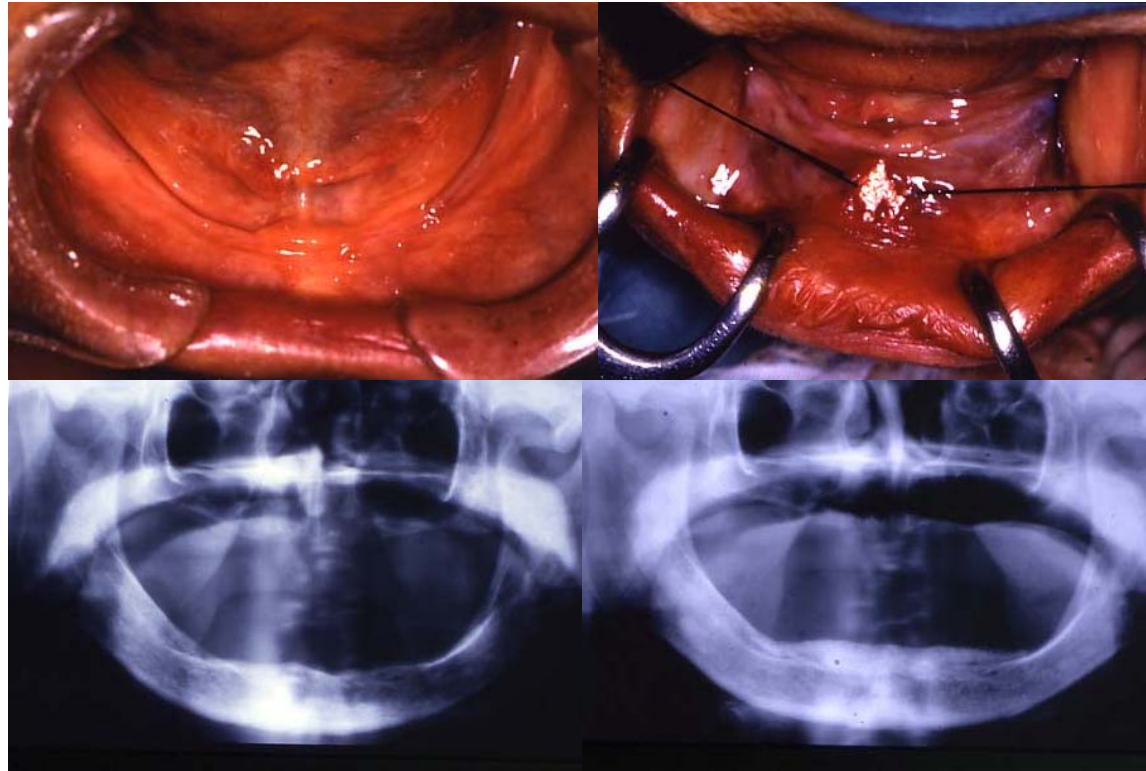
絶対的顎堤形成術 <人工骨補填> 2



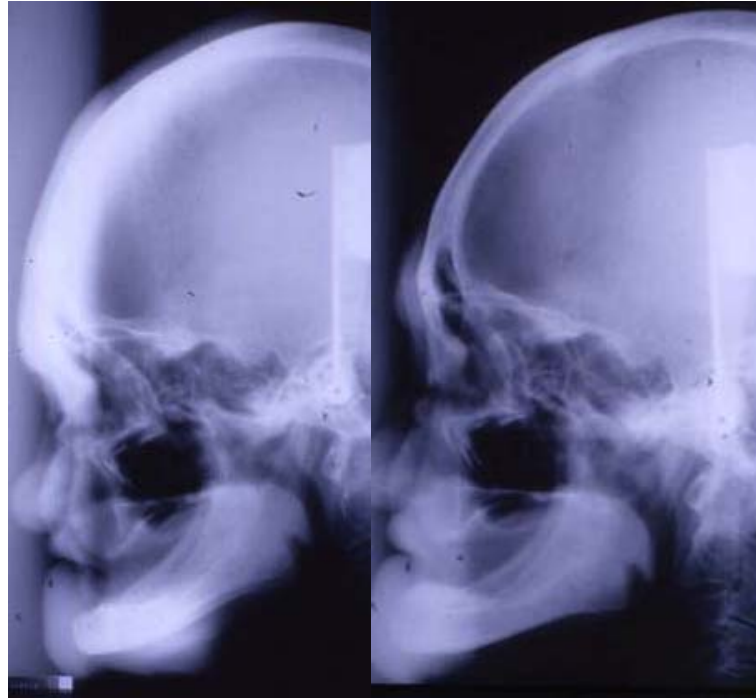
絶対的顎堤形成術<人工骨補填> 3 X線写真は術前・後



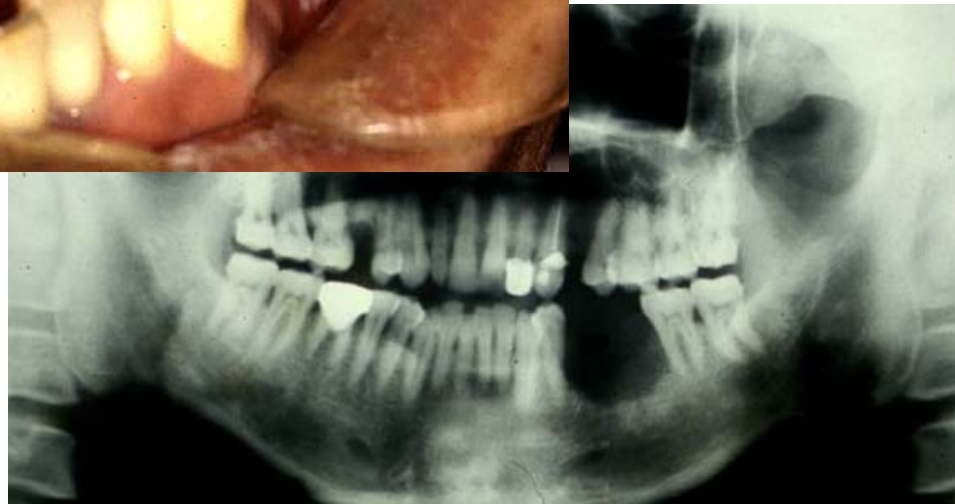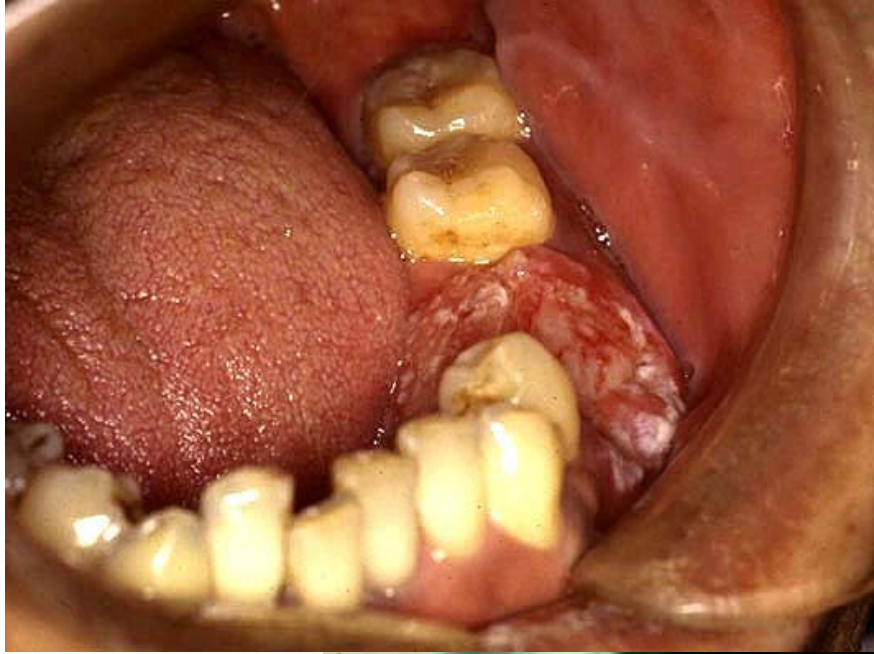絶対的顎堤形成術4 X線写真は術前・後



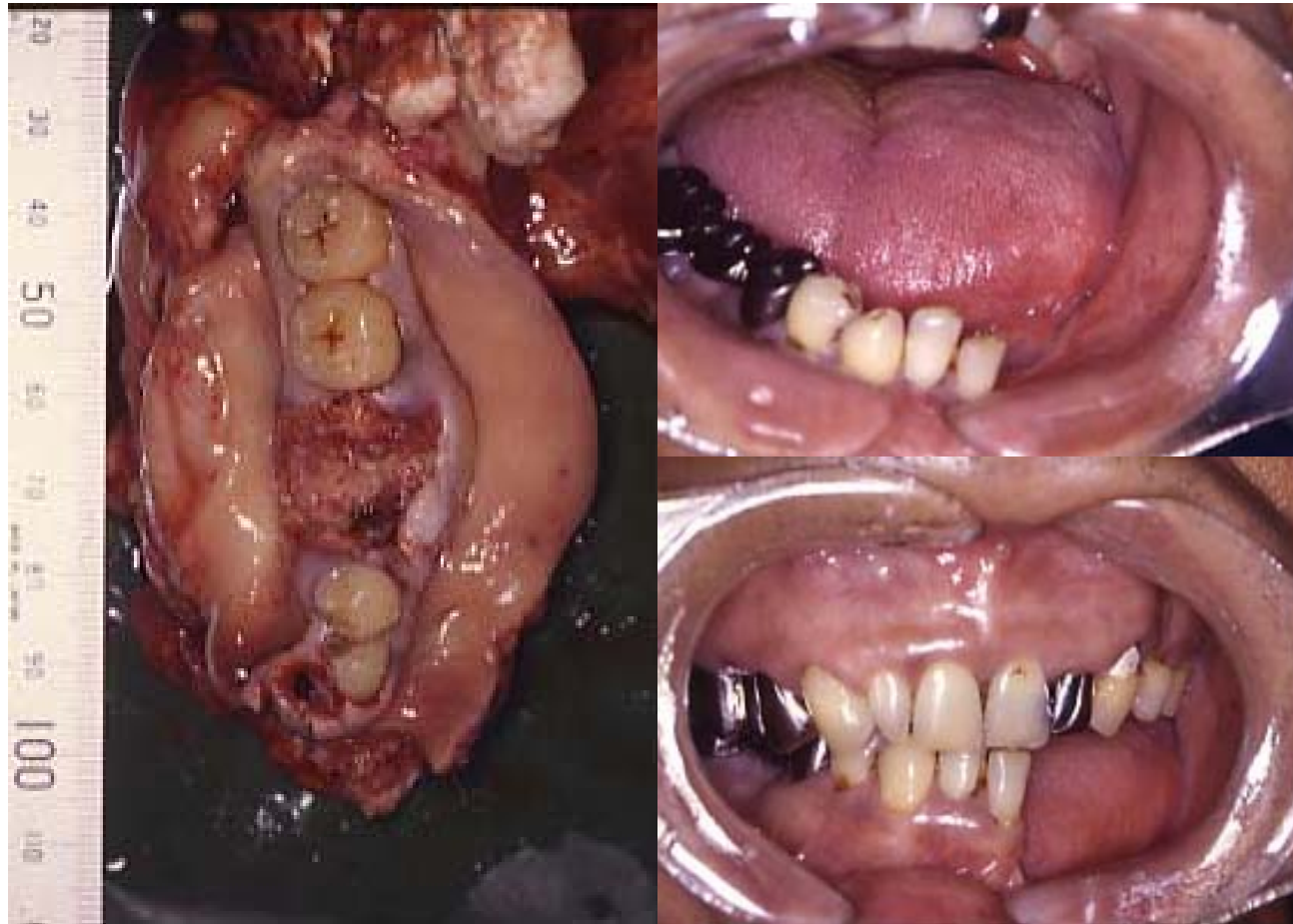絶対的顎堤形成術5 術前・後のX線写真



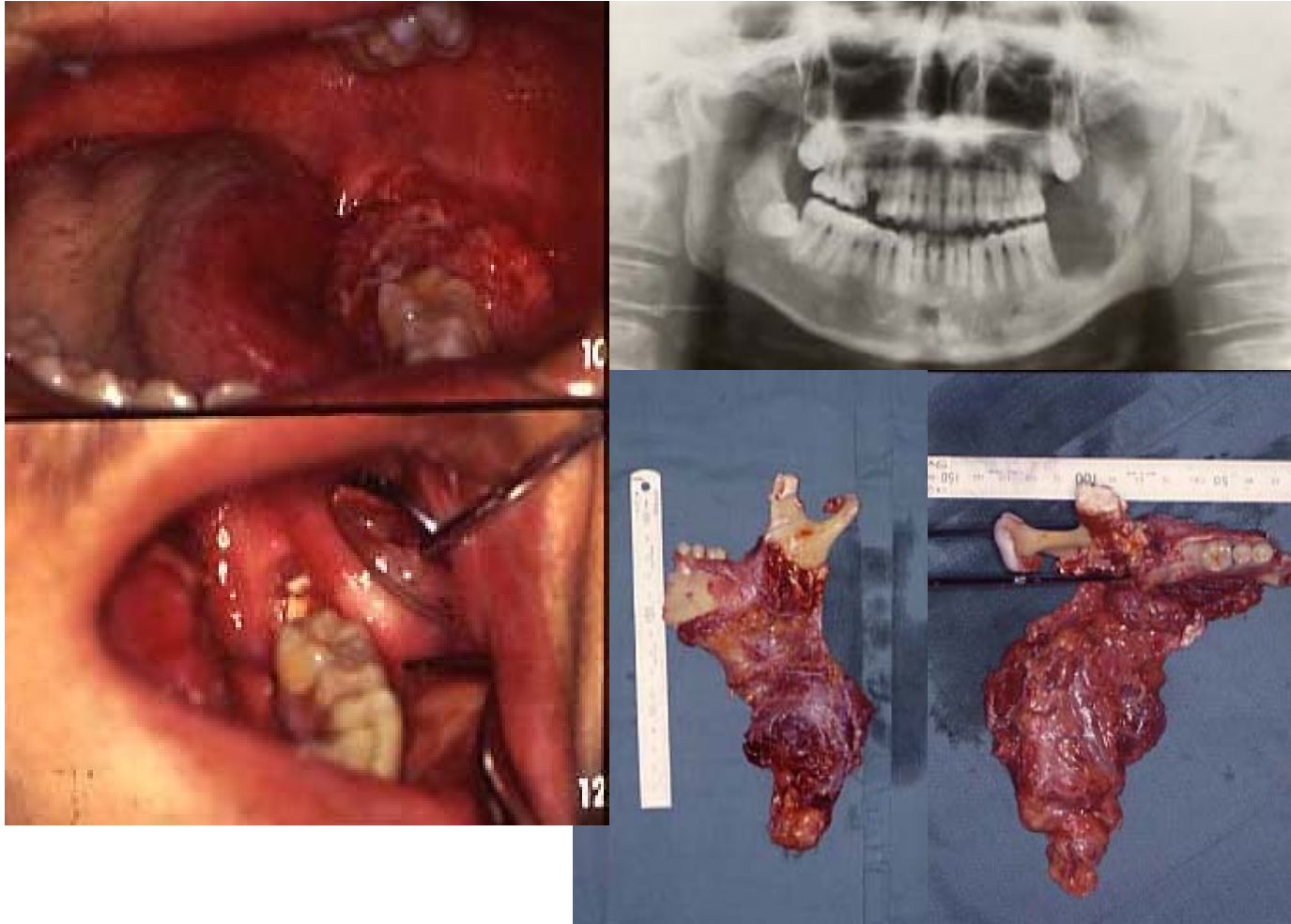
左側下顎齒肉癌



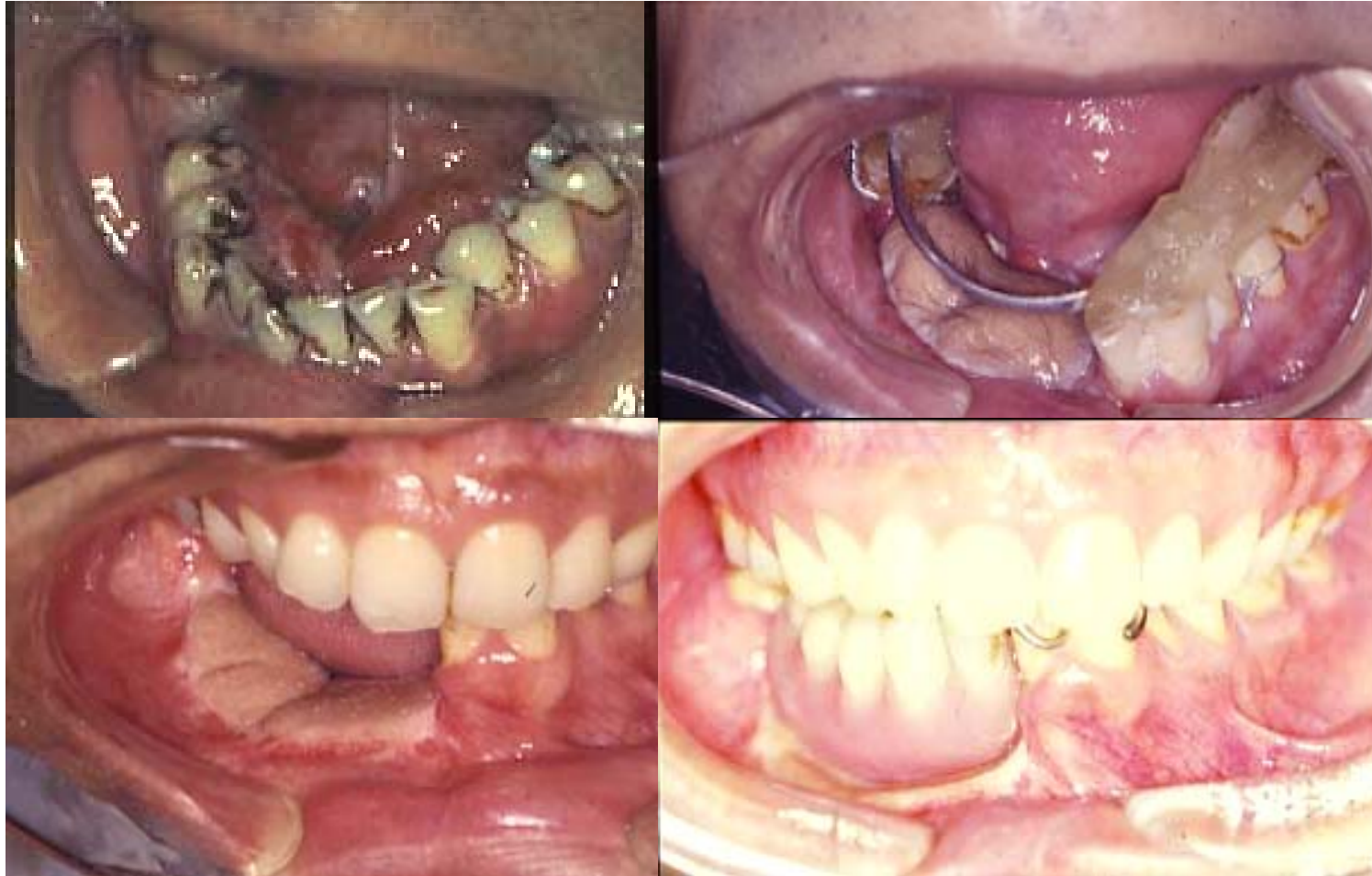左側下顎骨区域切除術・頸部郭清術(←下顎齒肉癌)



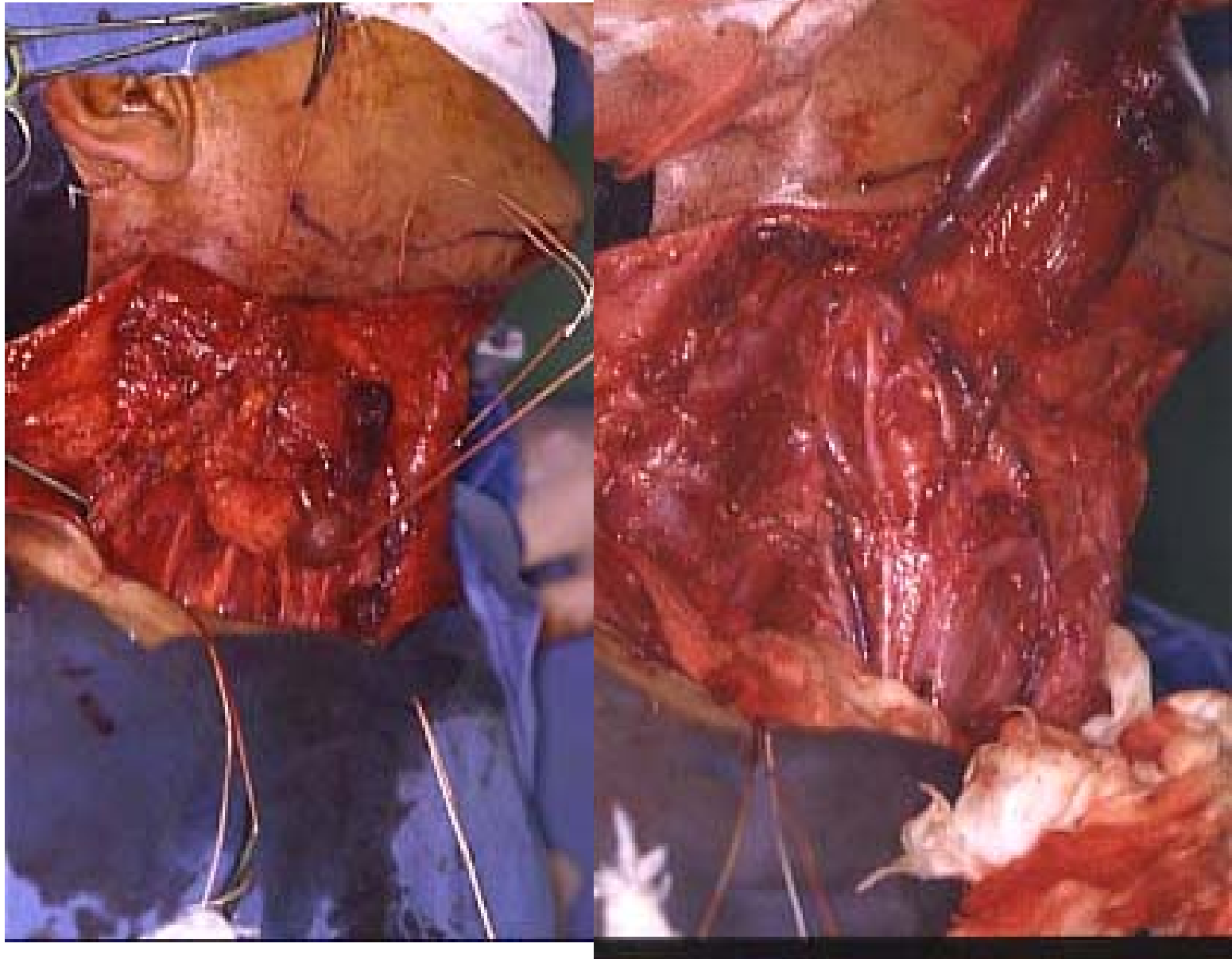
左側顎關節離断術・頸部郭清術(←下顎齒肉癌)



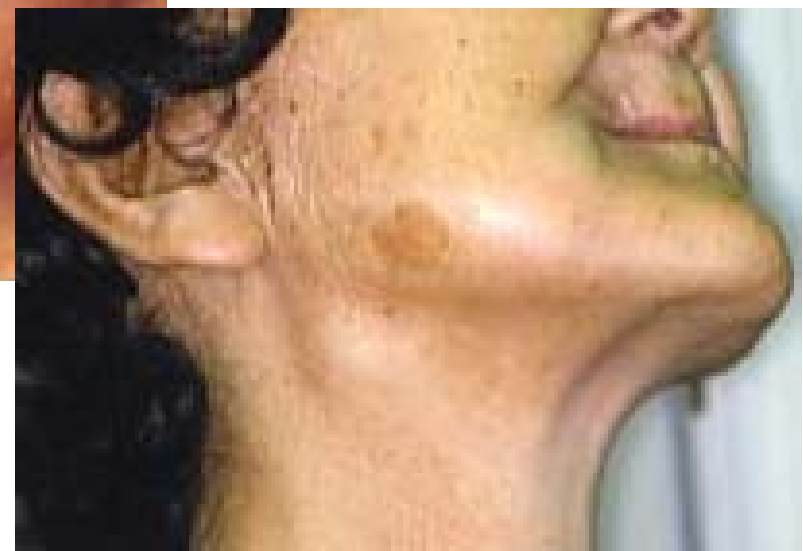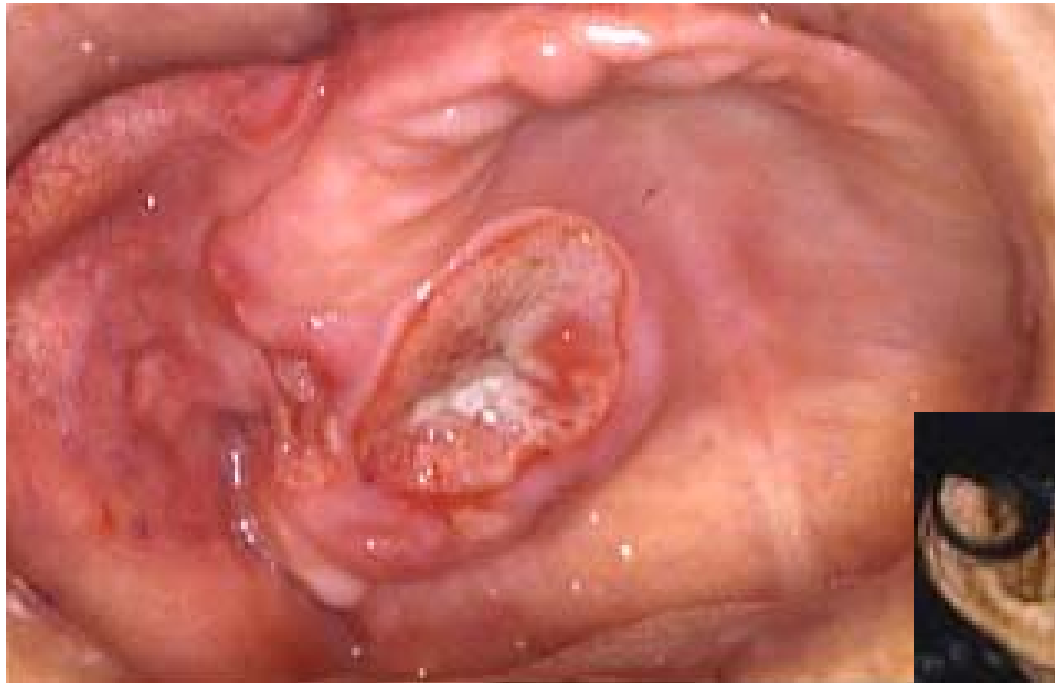右側下顎骨区域切除術・頸部郭清術・D-P皮弁移植術・腸骨移植術
(←下顎齒肉・口底癌)



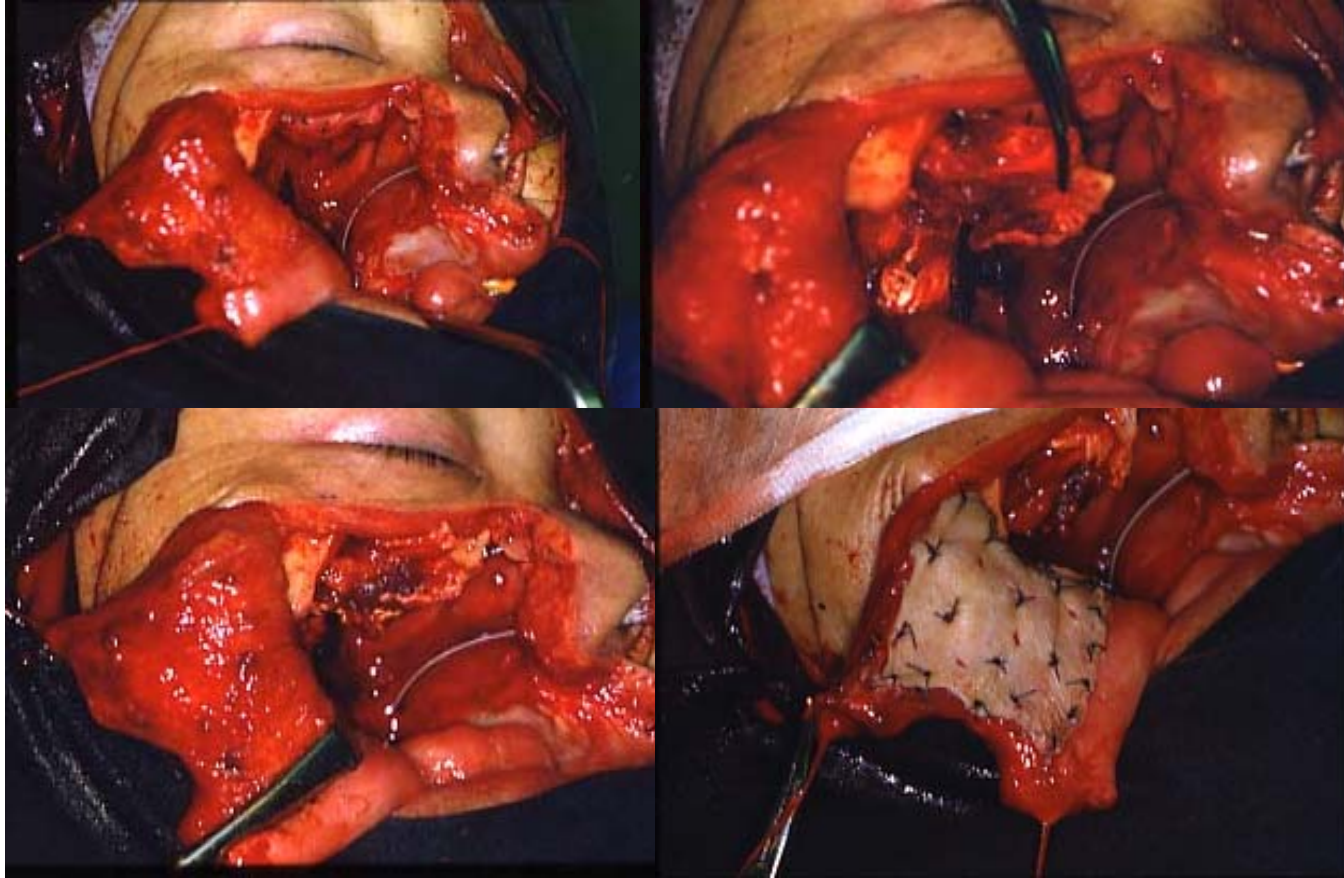
頸部郭清術(←舌癌)



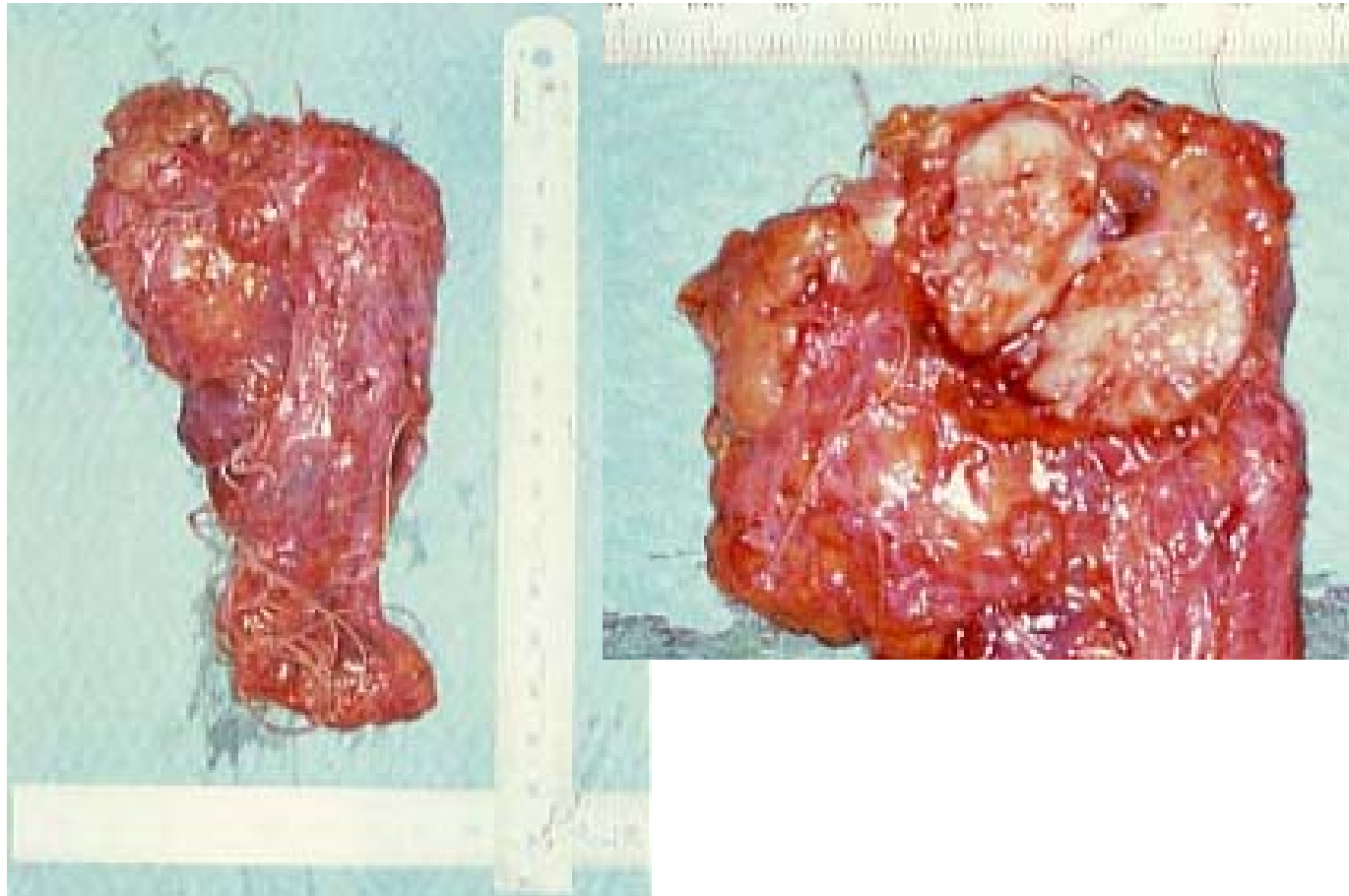
上顎洞癌＋頸リンパ節転移



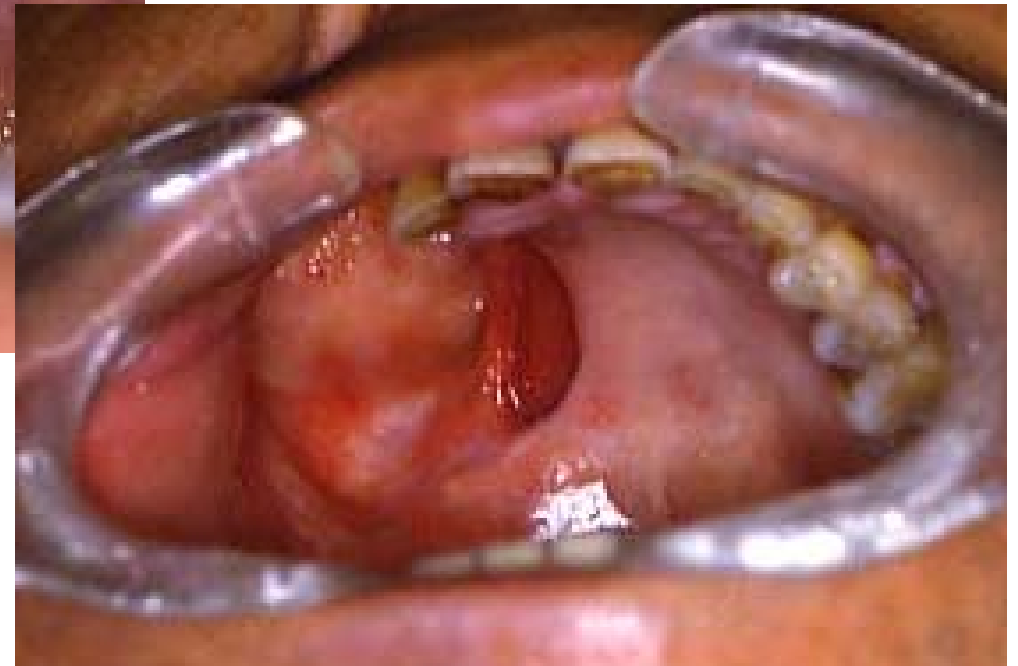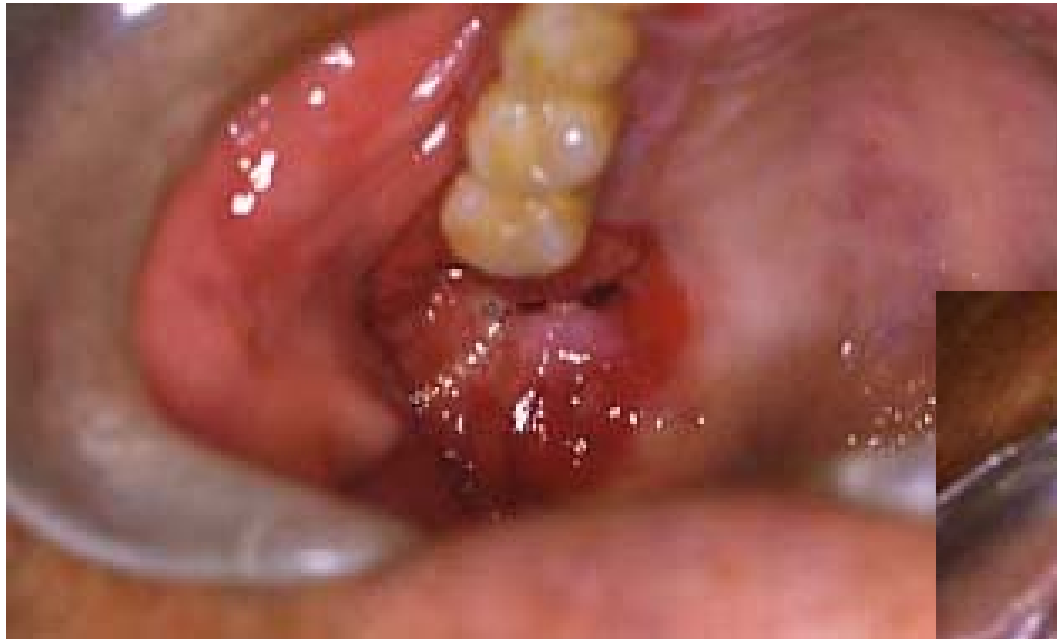上顎洞癌⇒右上顎骨全摘出術



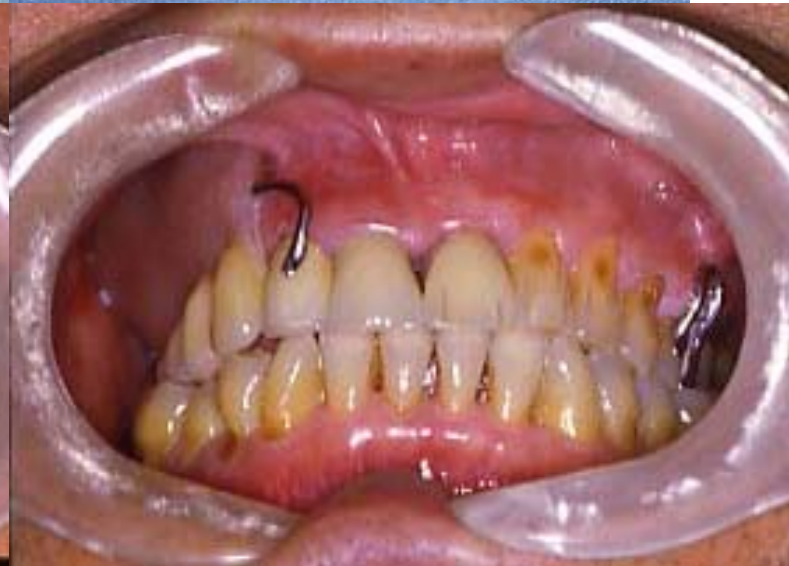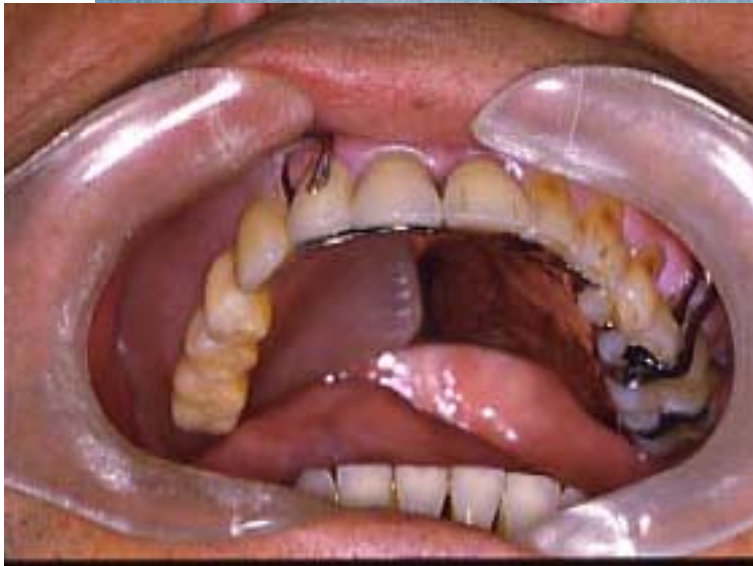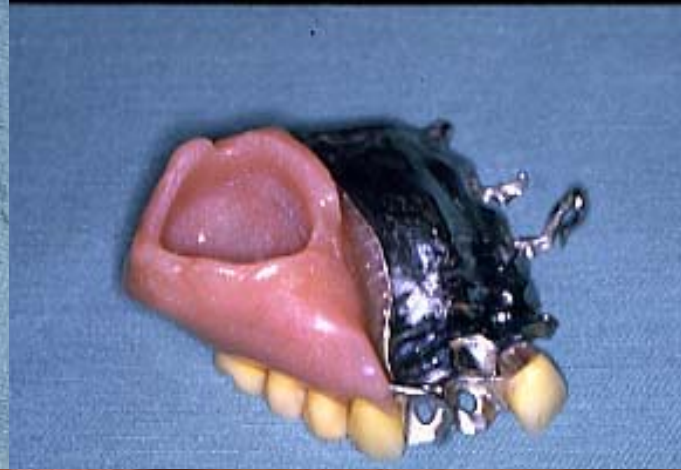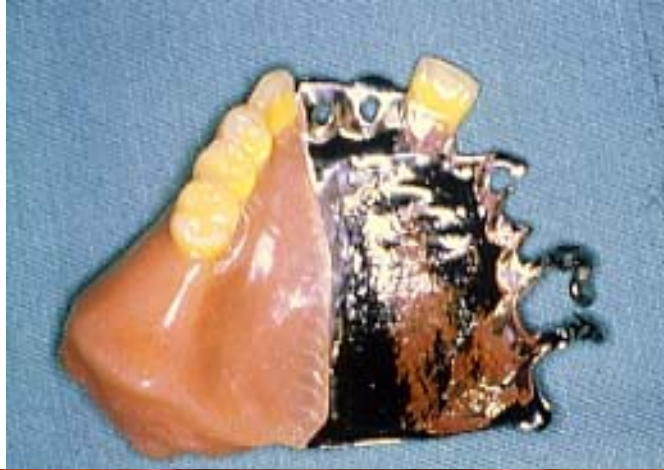上顎洞癌＋頸リンパ節転移⇒頸部郭清術での切除物



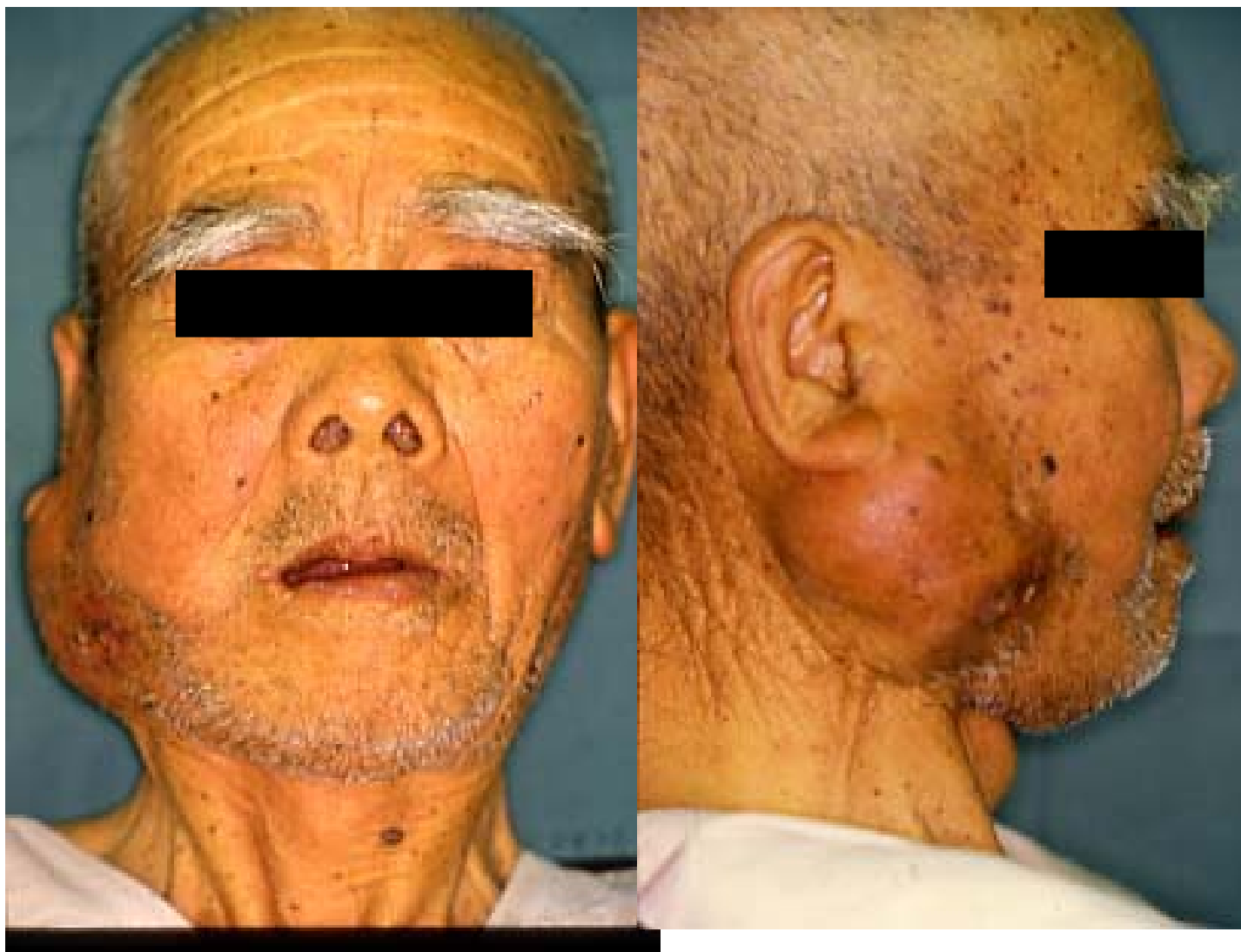右上顎骨亜全摘術前・後←上顎洞癌



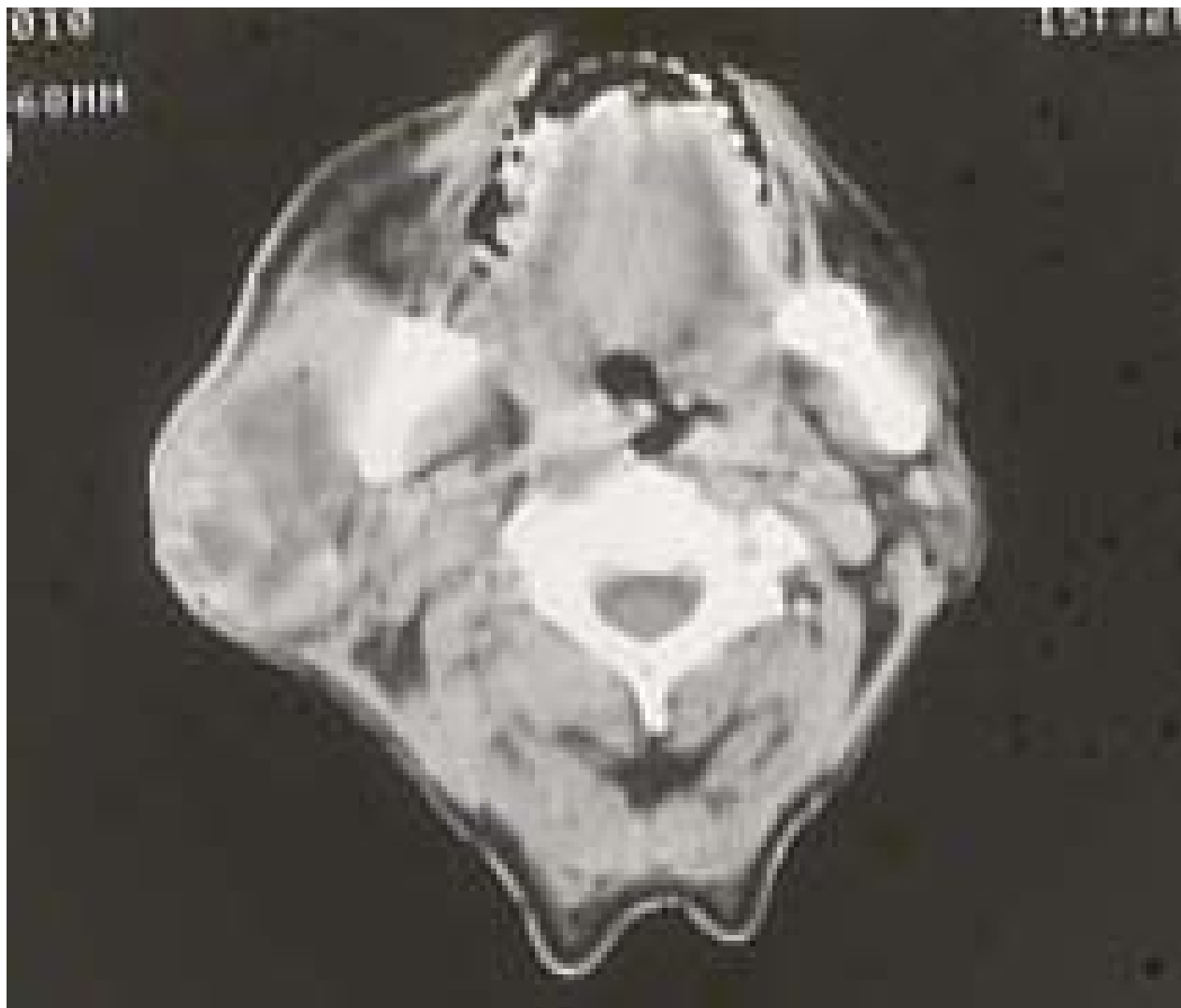
上顎洞癌術後組織欠損⇒顎補綴



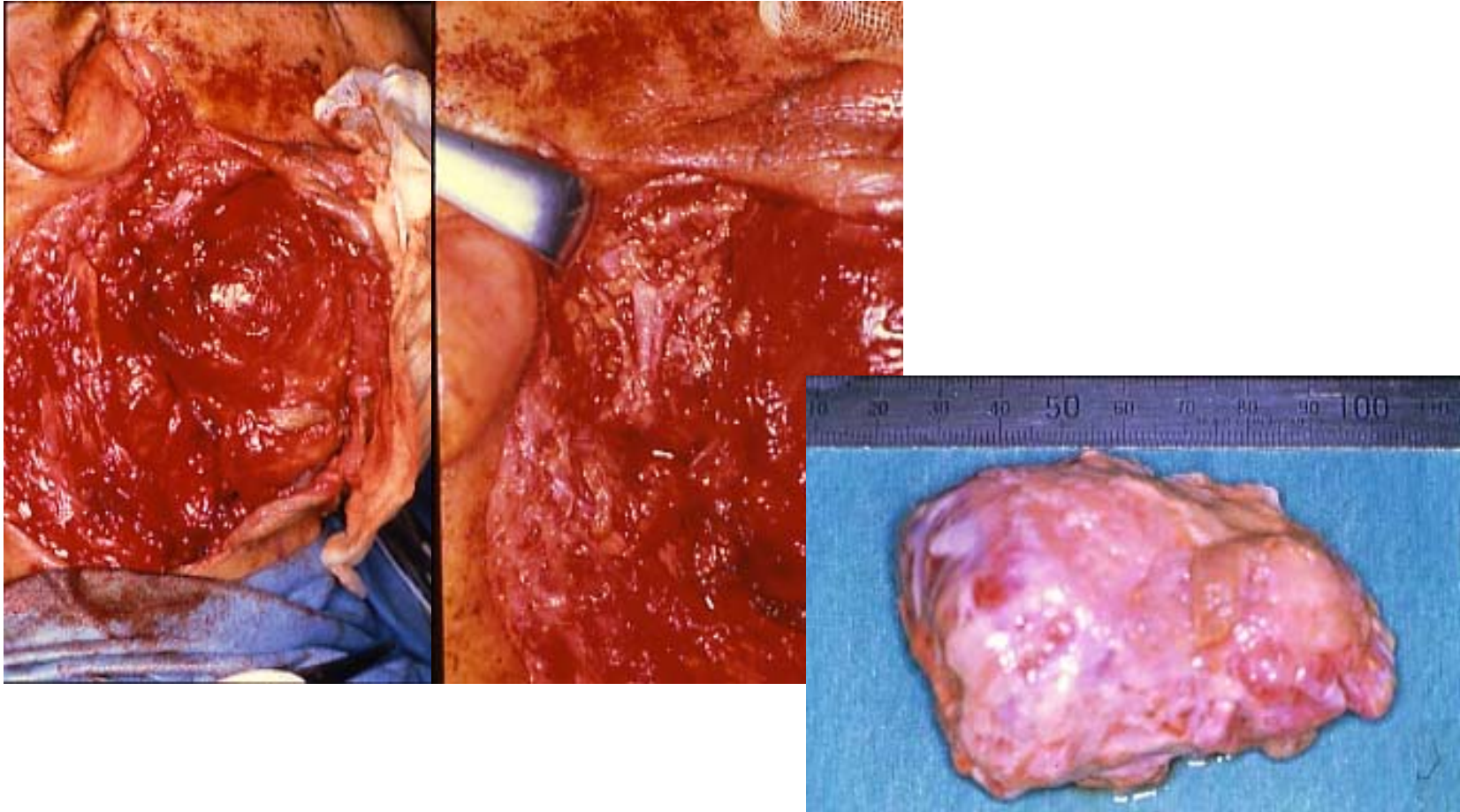
右耳下腺腺様嚢胞癌



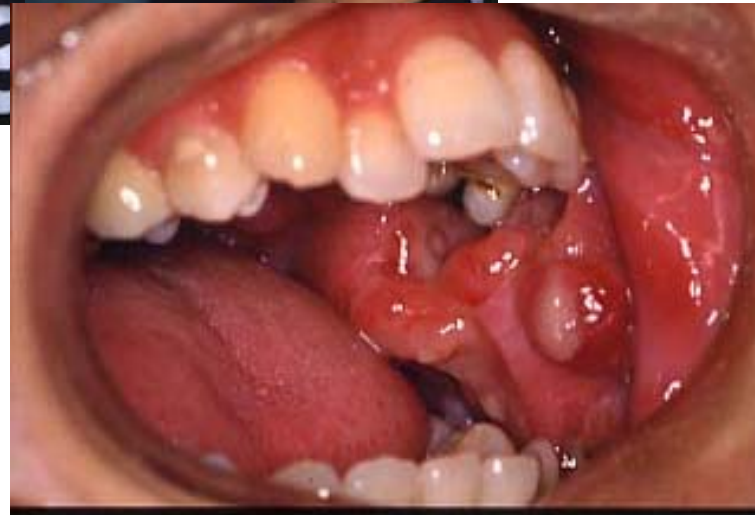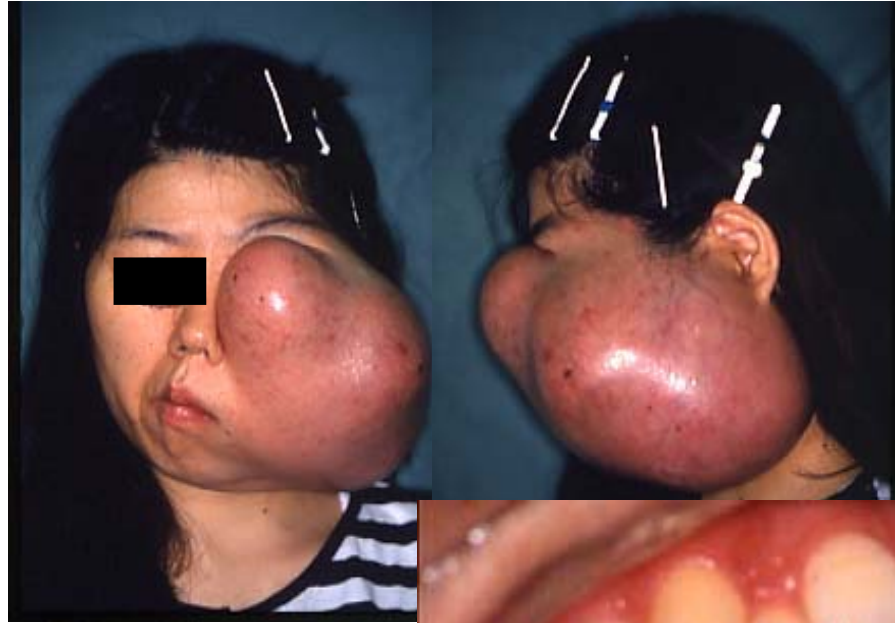右耳下腺腺樣囊胞癌



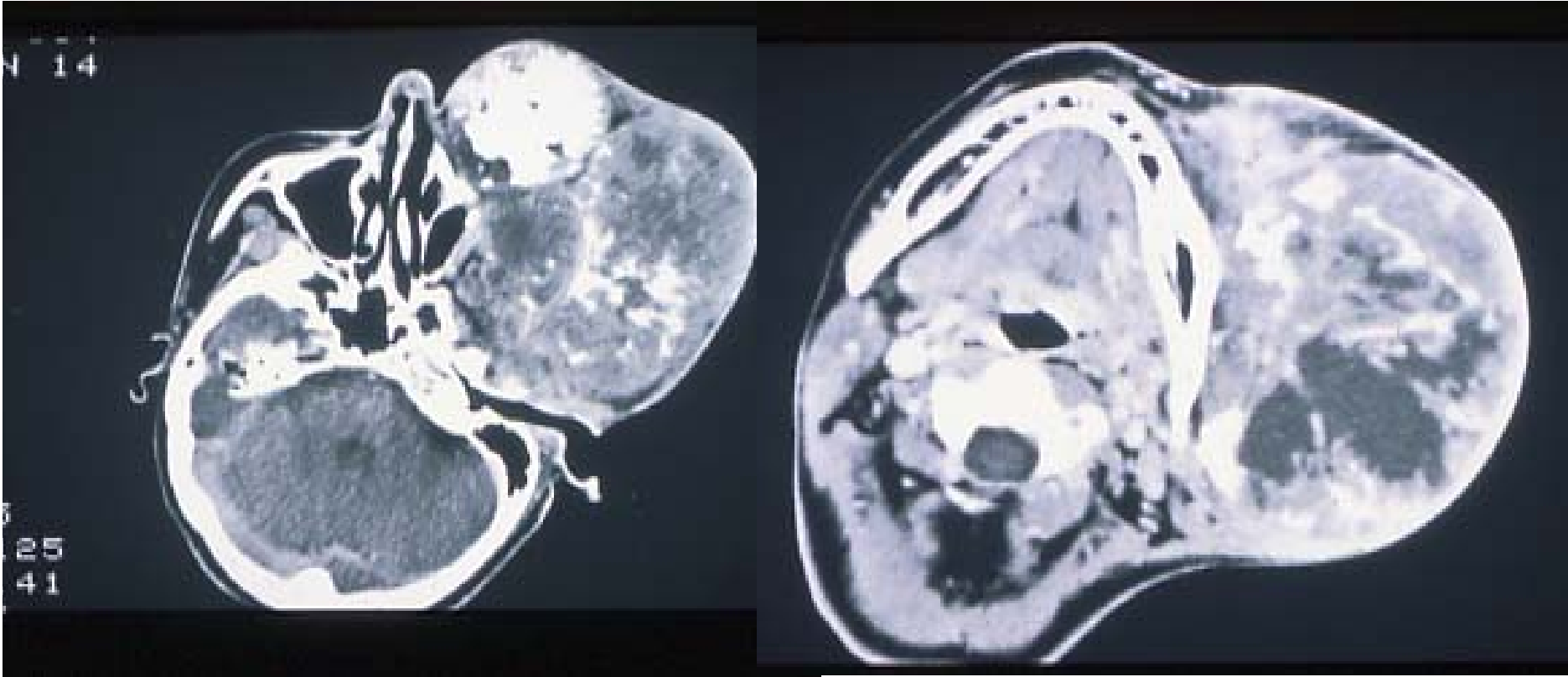
右耳下腺腺樣囊胞癌



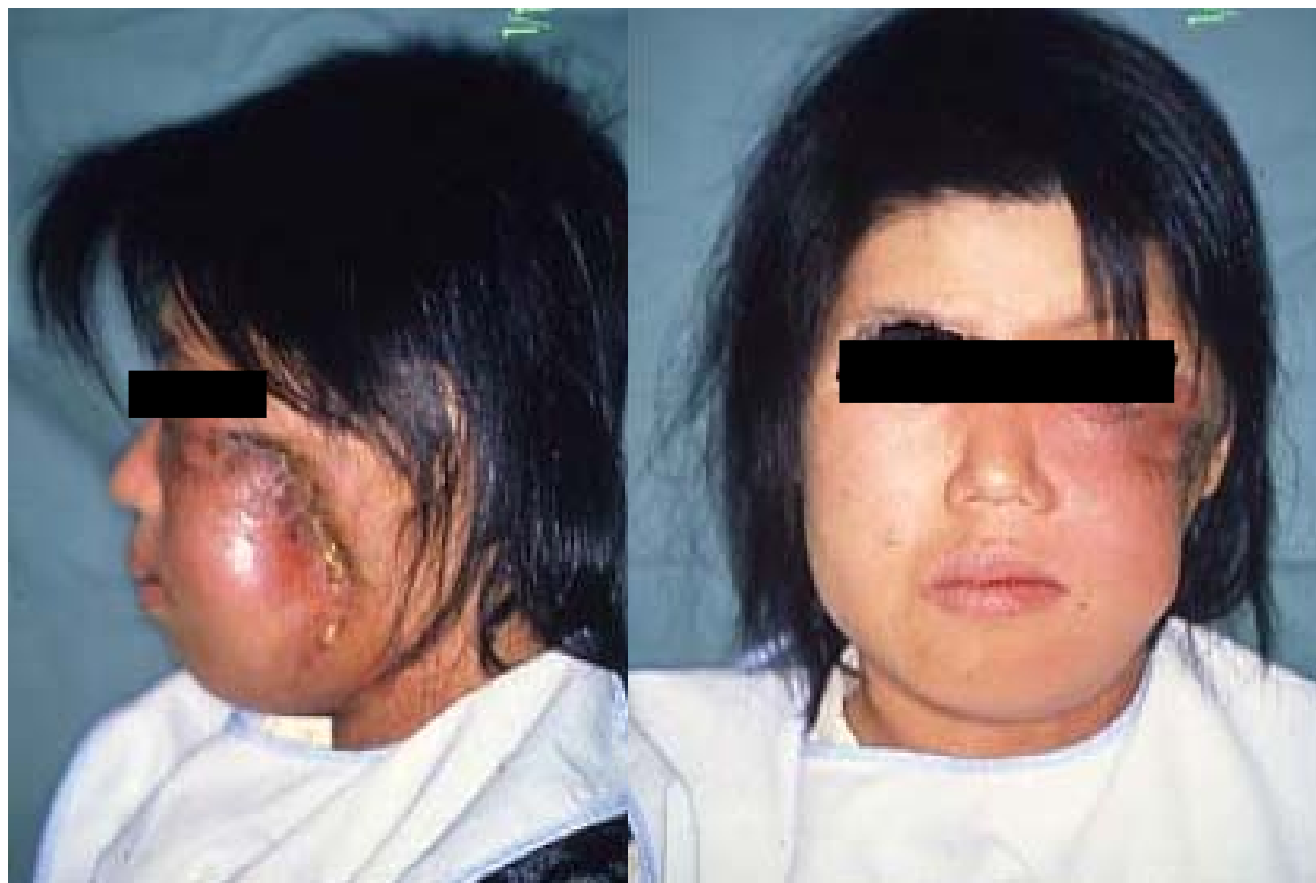左上顎骨骨(原性)肉腫



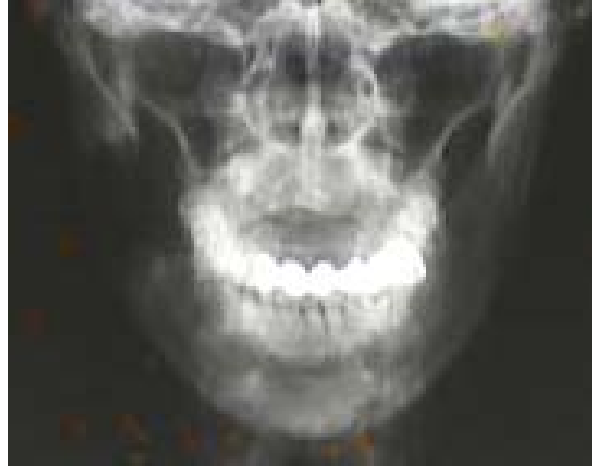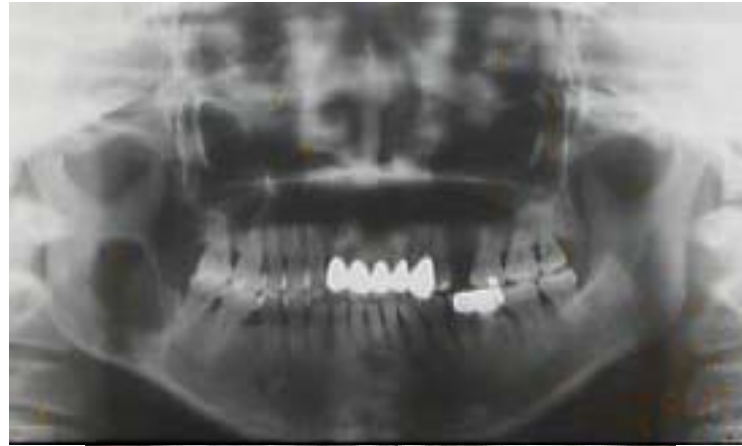左上顎骨骨(原性)肉腫



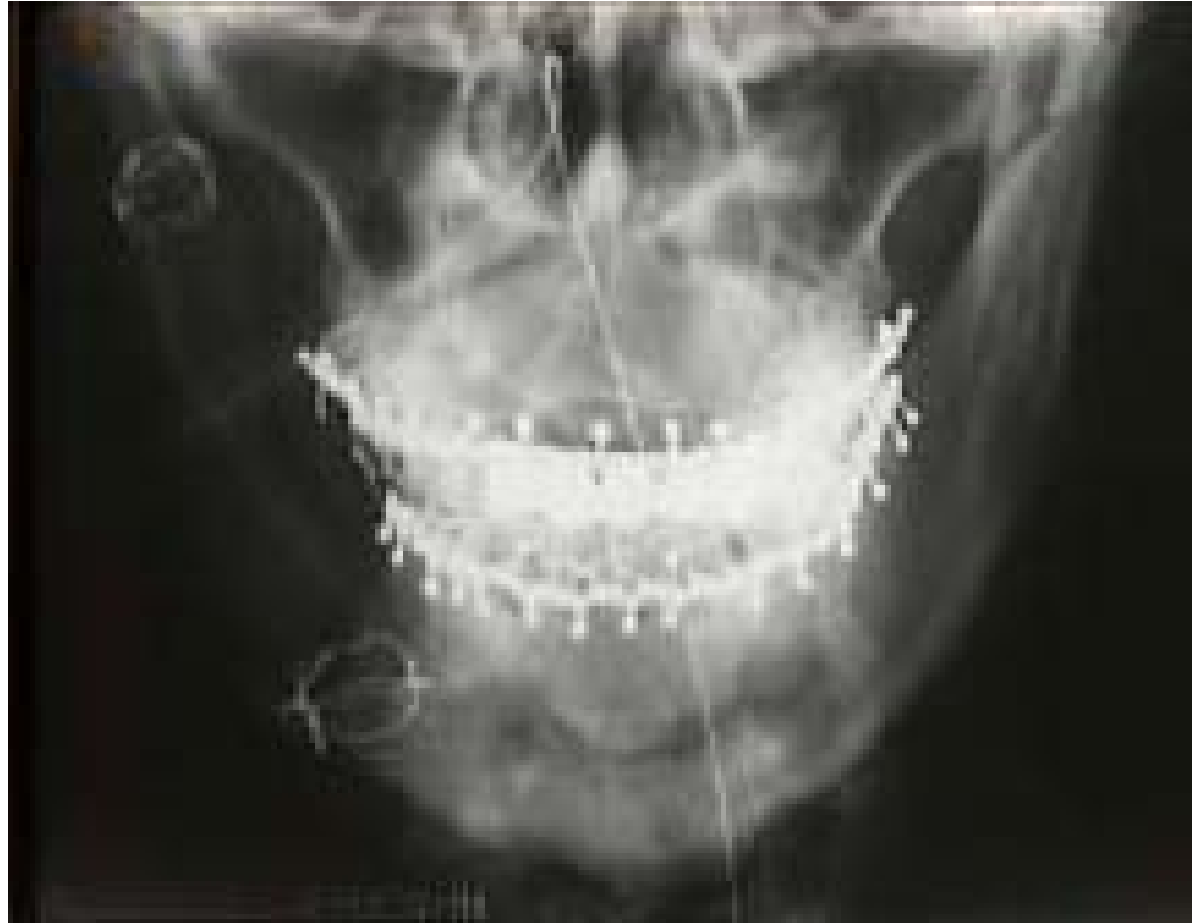左上顎骨骨(原性)肉腫術後



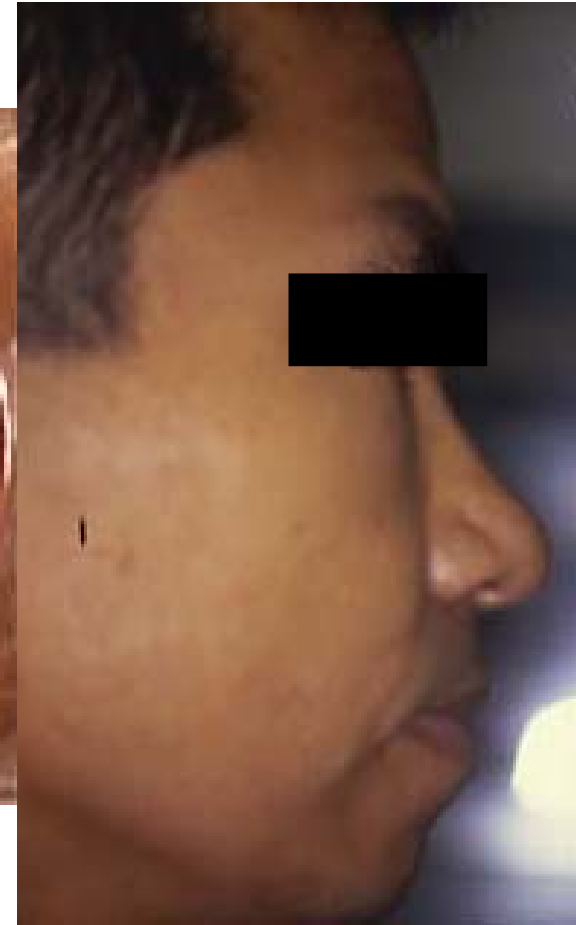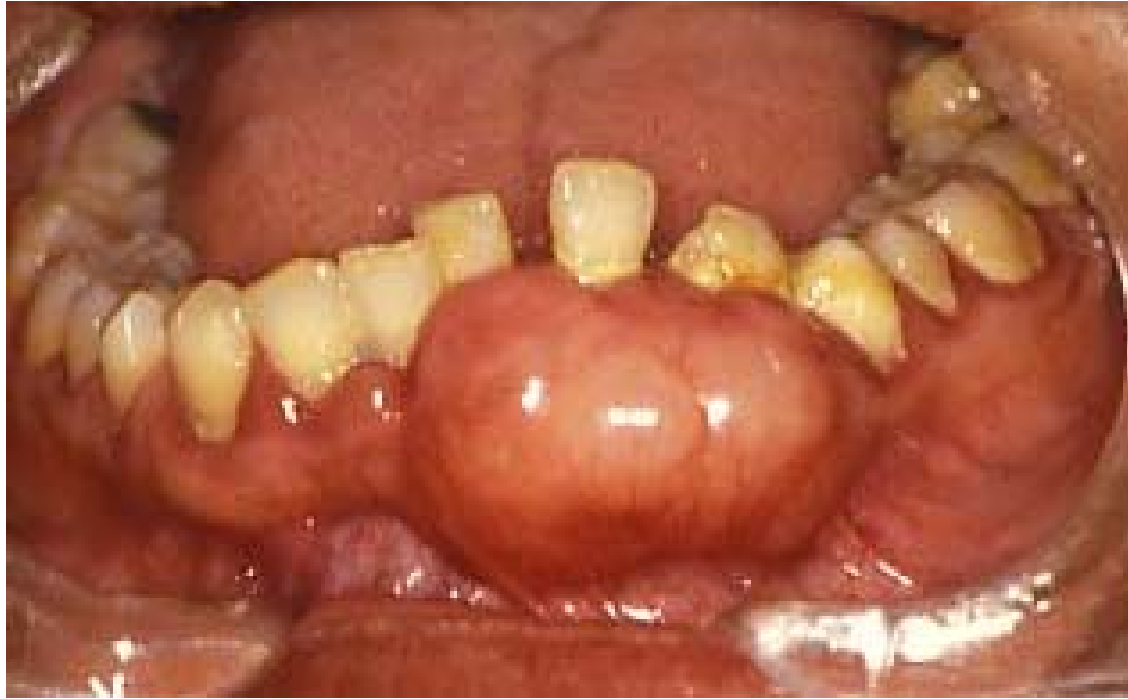右側下顎骨骨(原性)肉腫



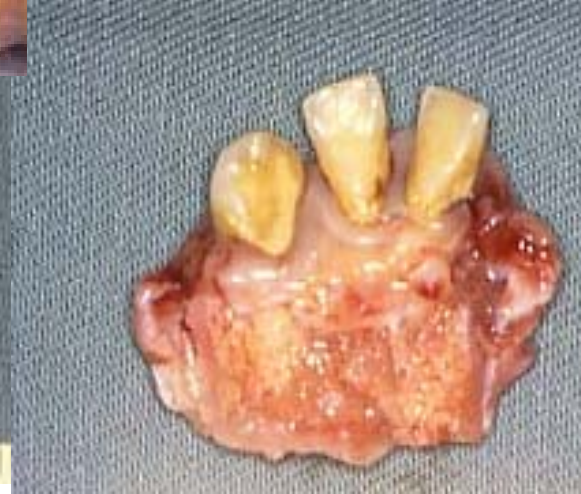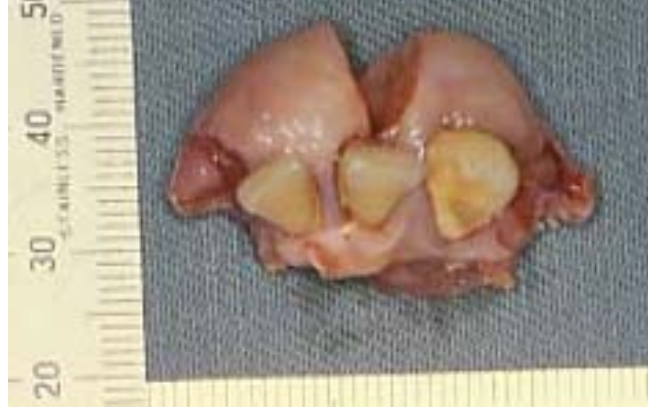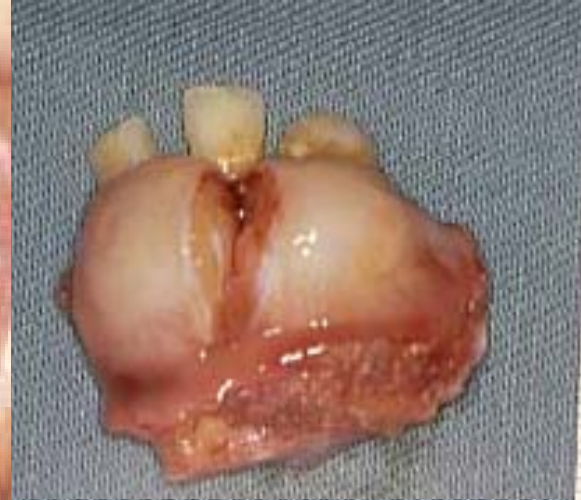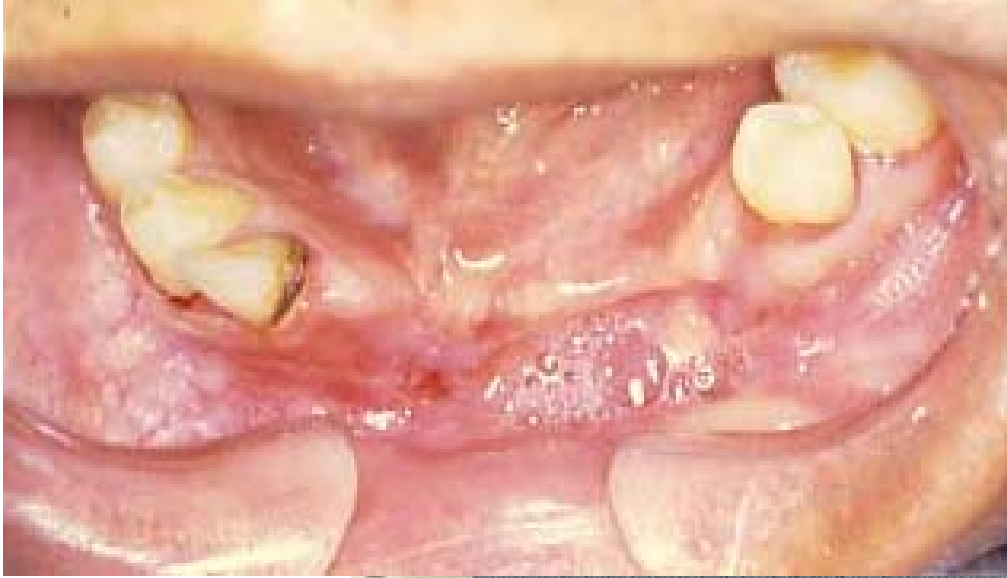右側下顎骨区域切除術・腸骨による即時架橋骨移植術後←骨(原性)肉腫



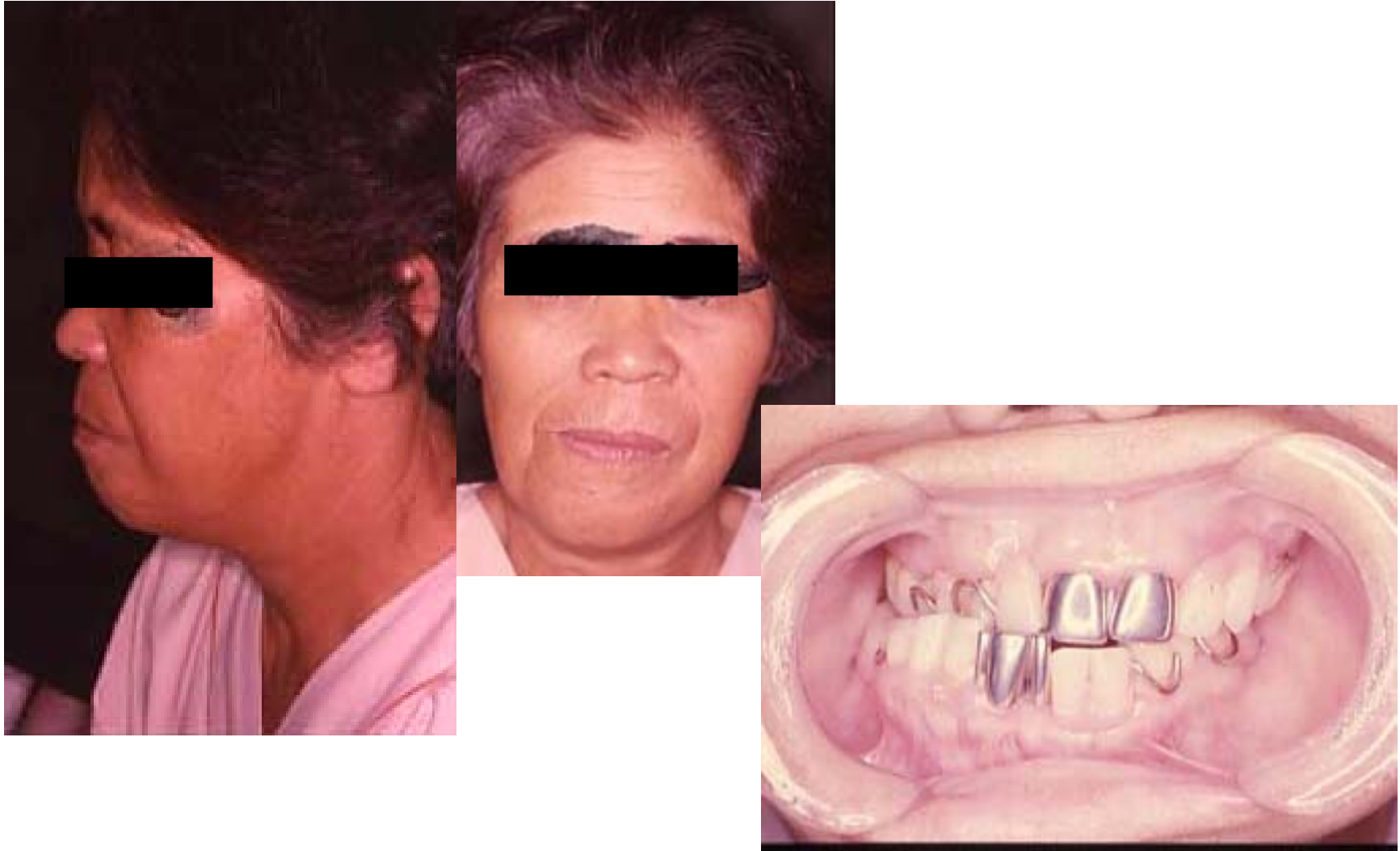下顎骨粘液腫



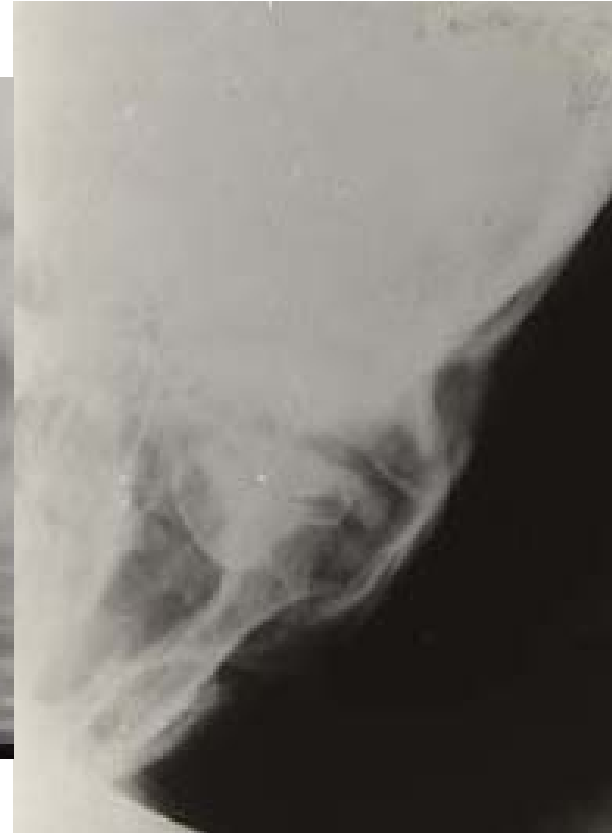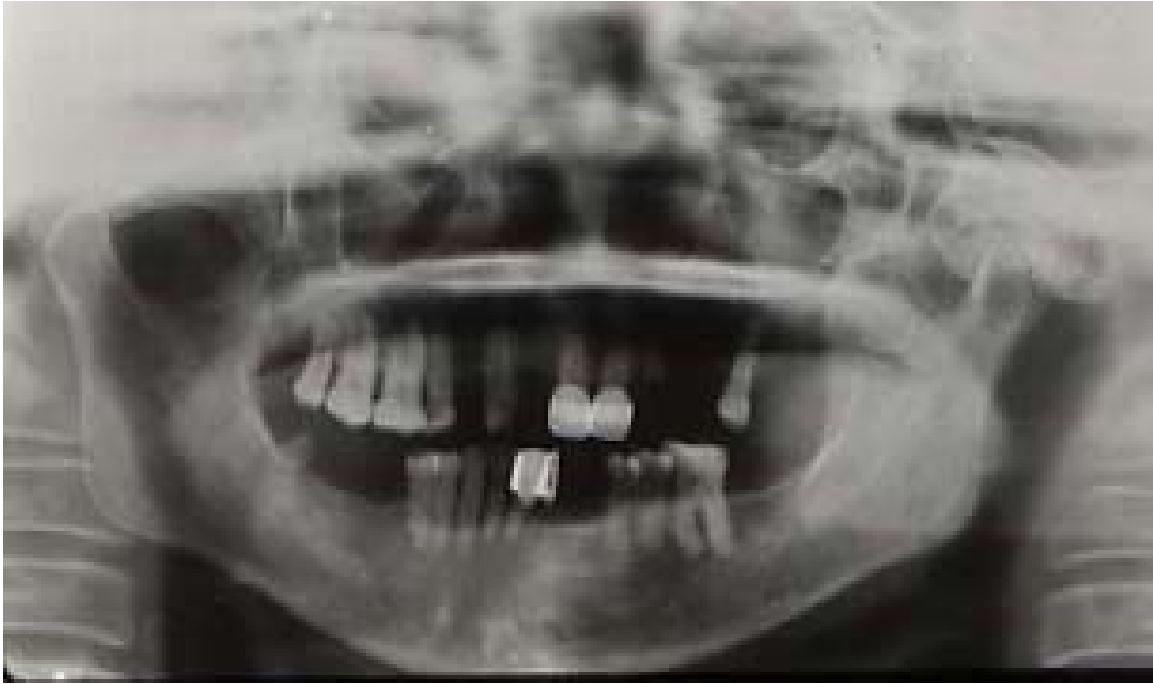下顎骨粘液腫



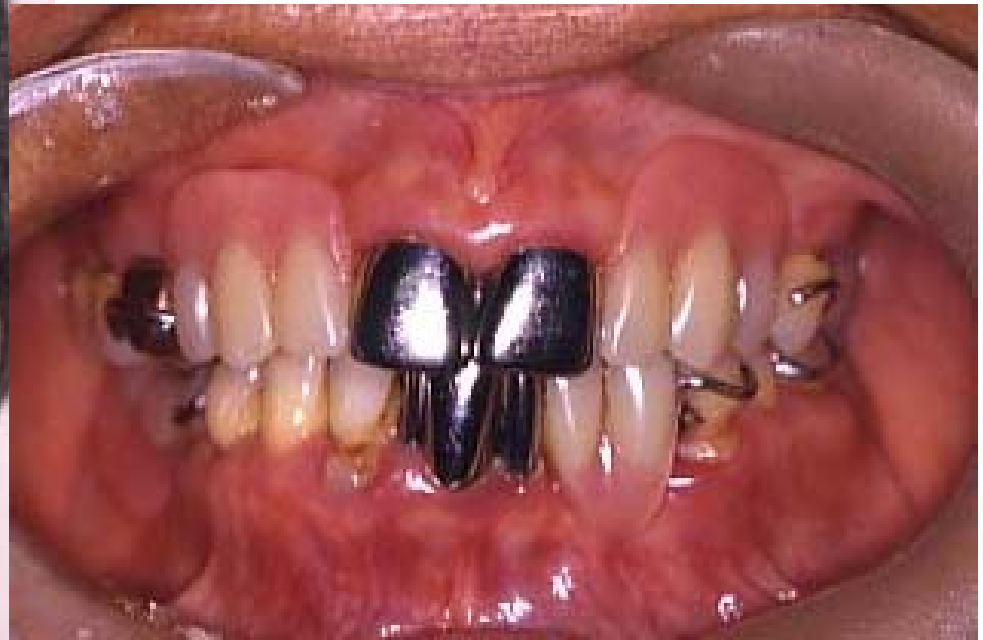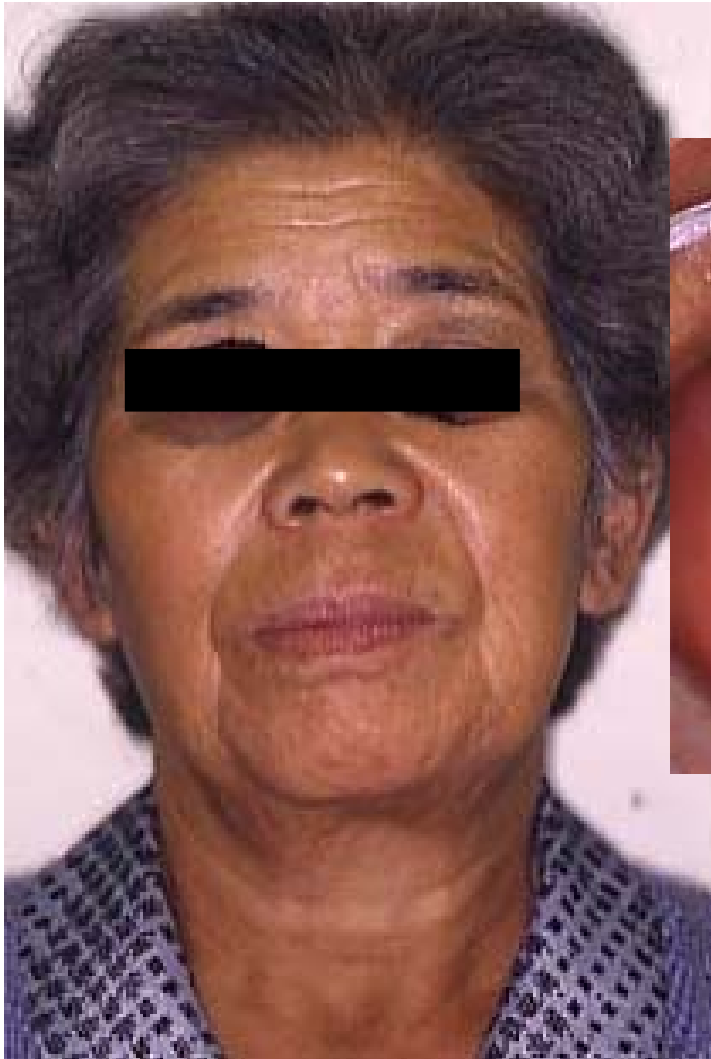下顎骨骨軟骨腫



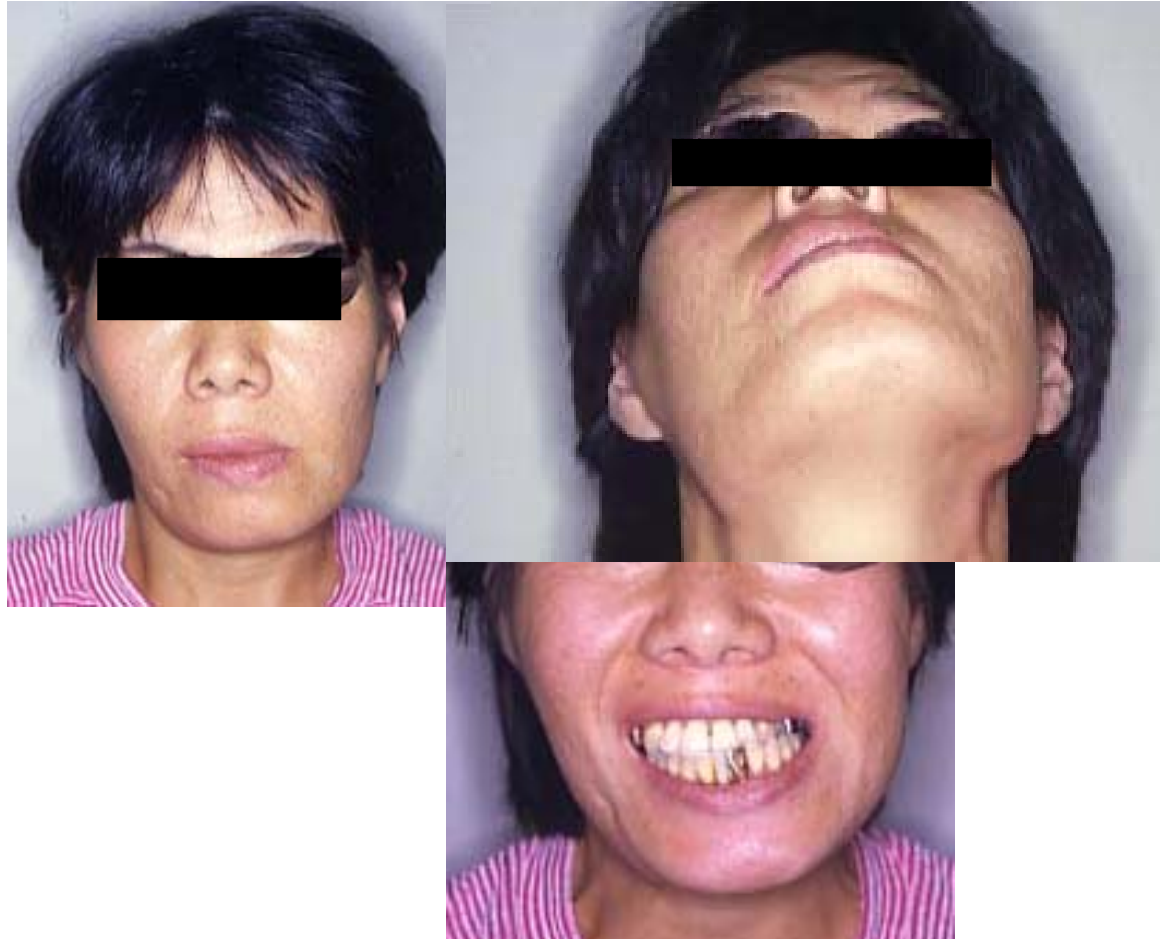下顎骨骨軟骨腫



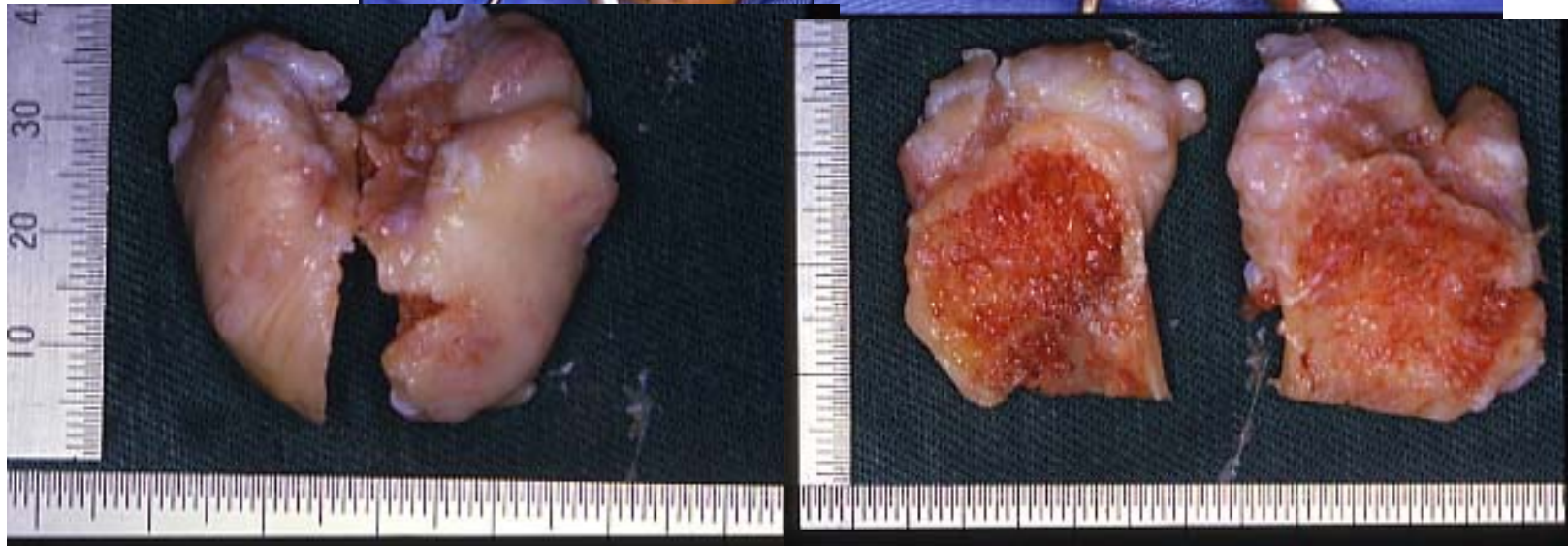
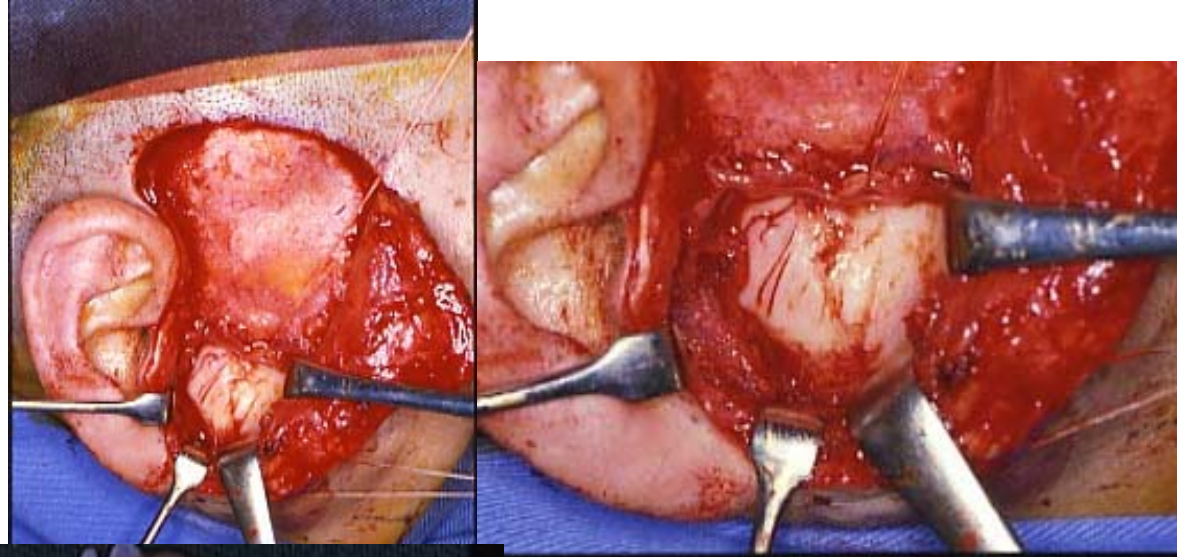
下顎骨骨軟骨腫



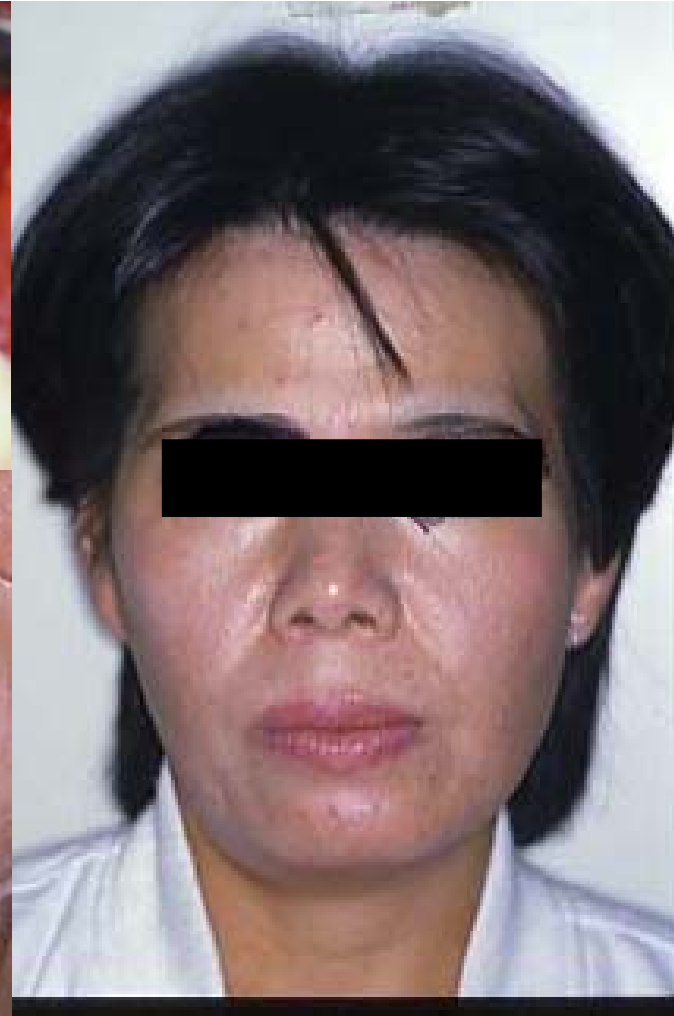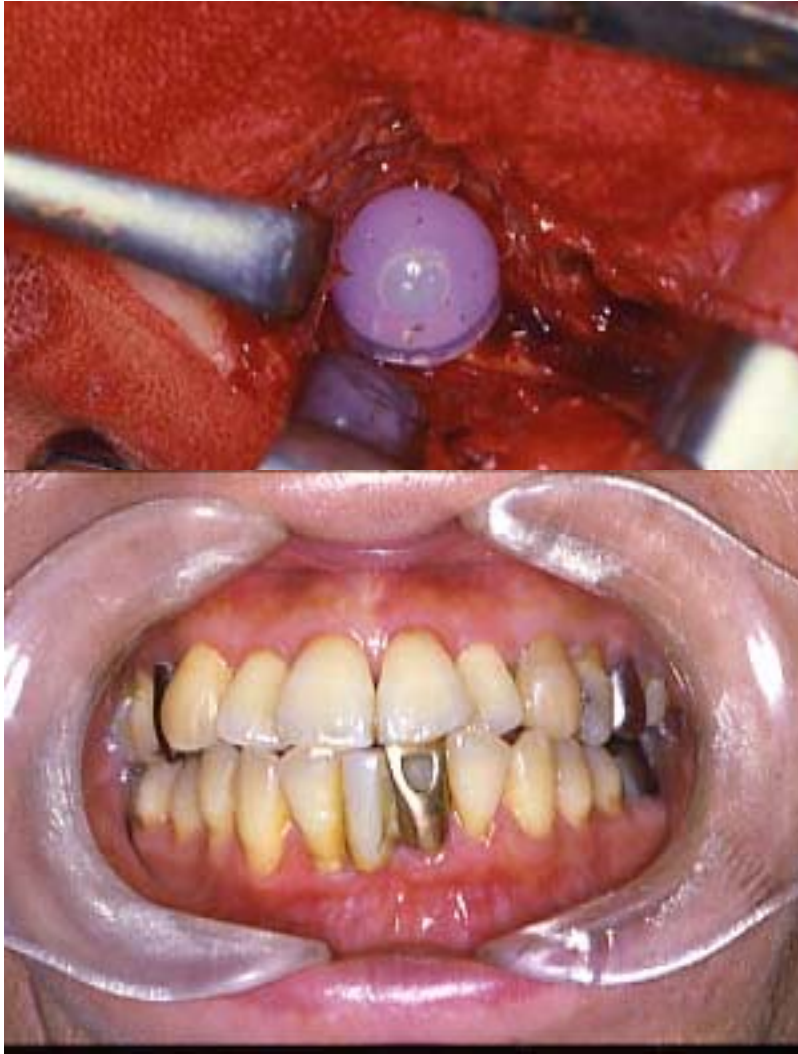
下顎骨骨軟骨腫



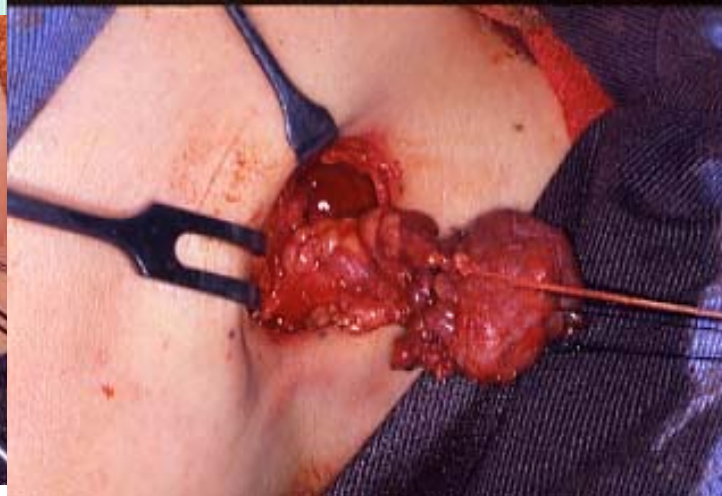
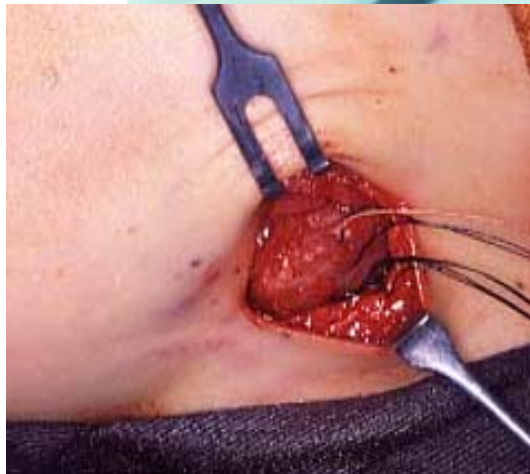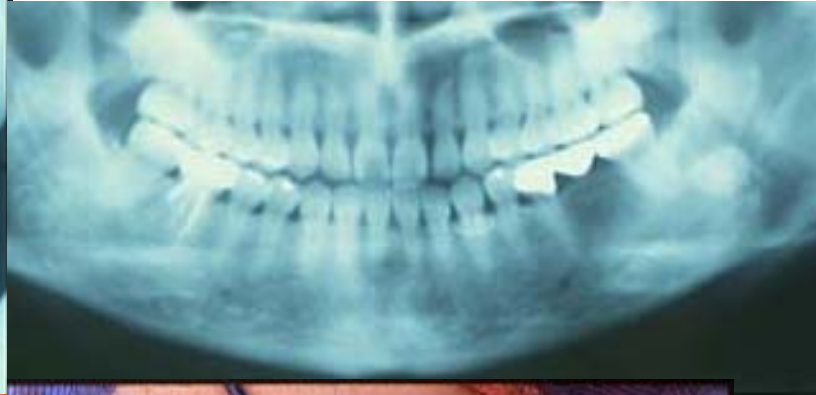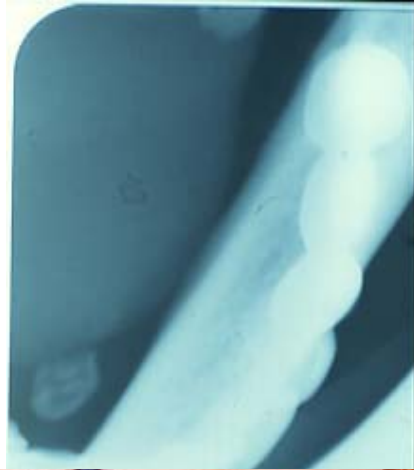
下顎骨骨軟骨腫



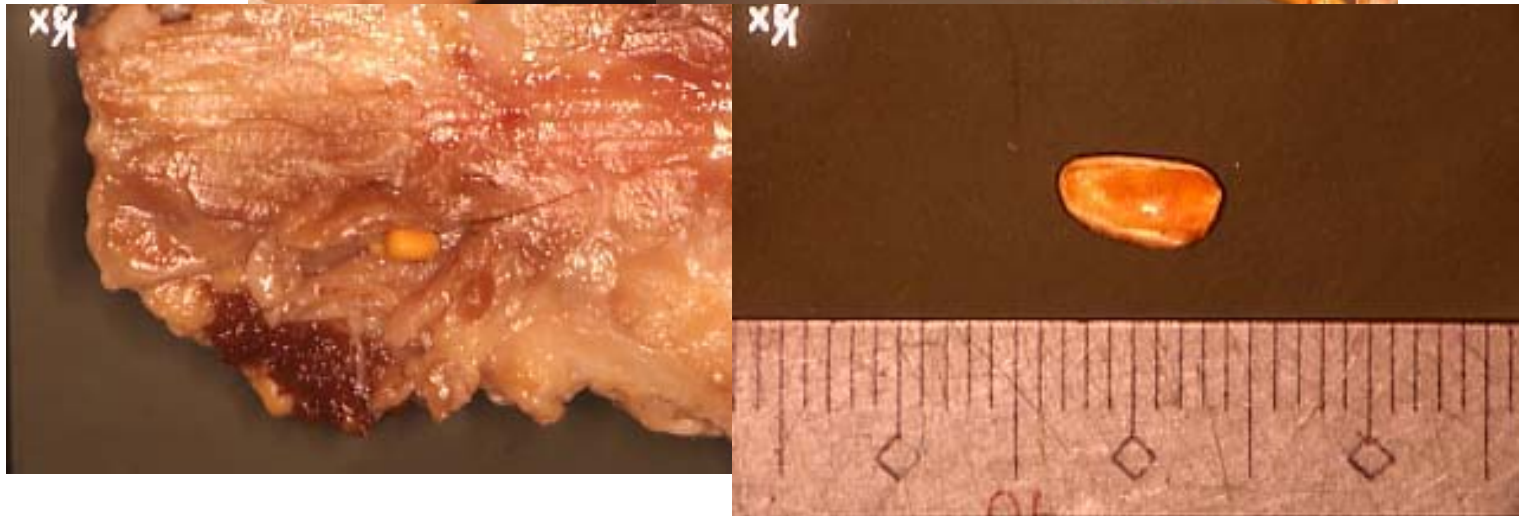
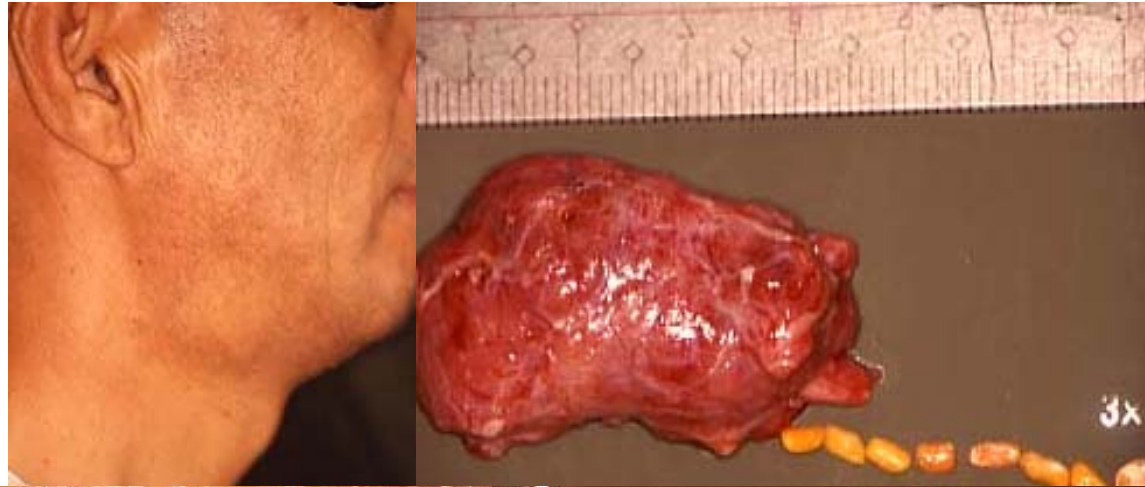下顎骨骨軟骨腫



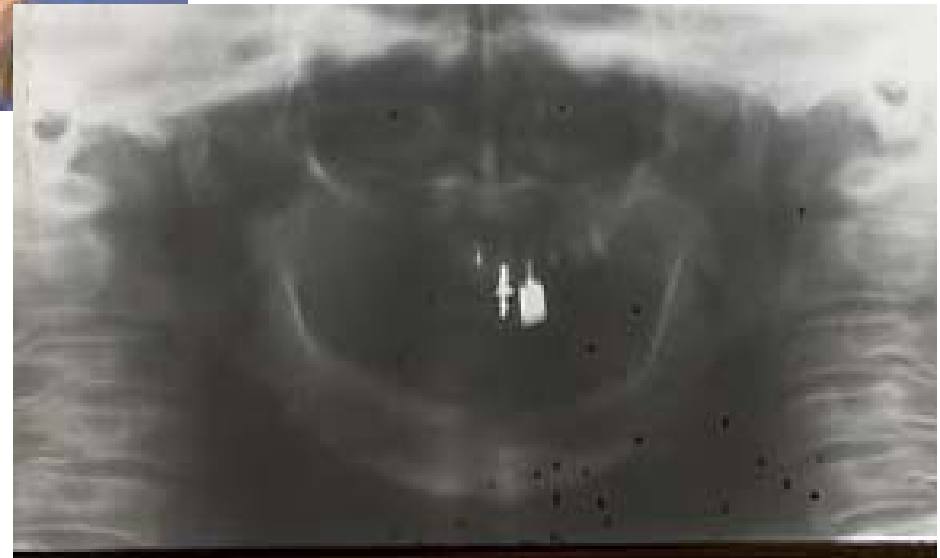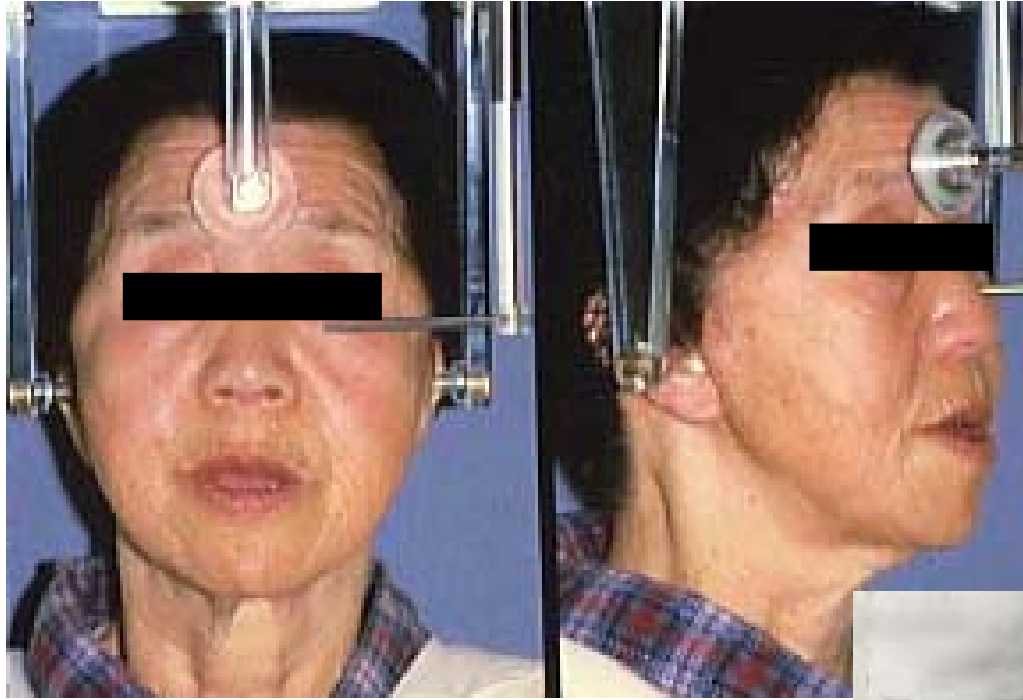顎下腺管唾石症



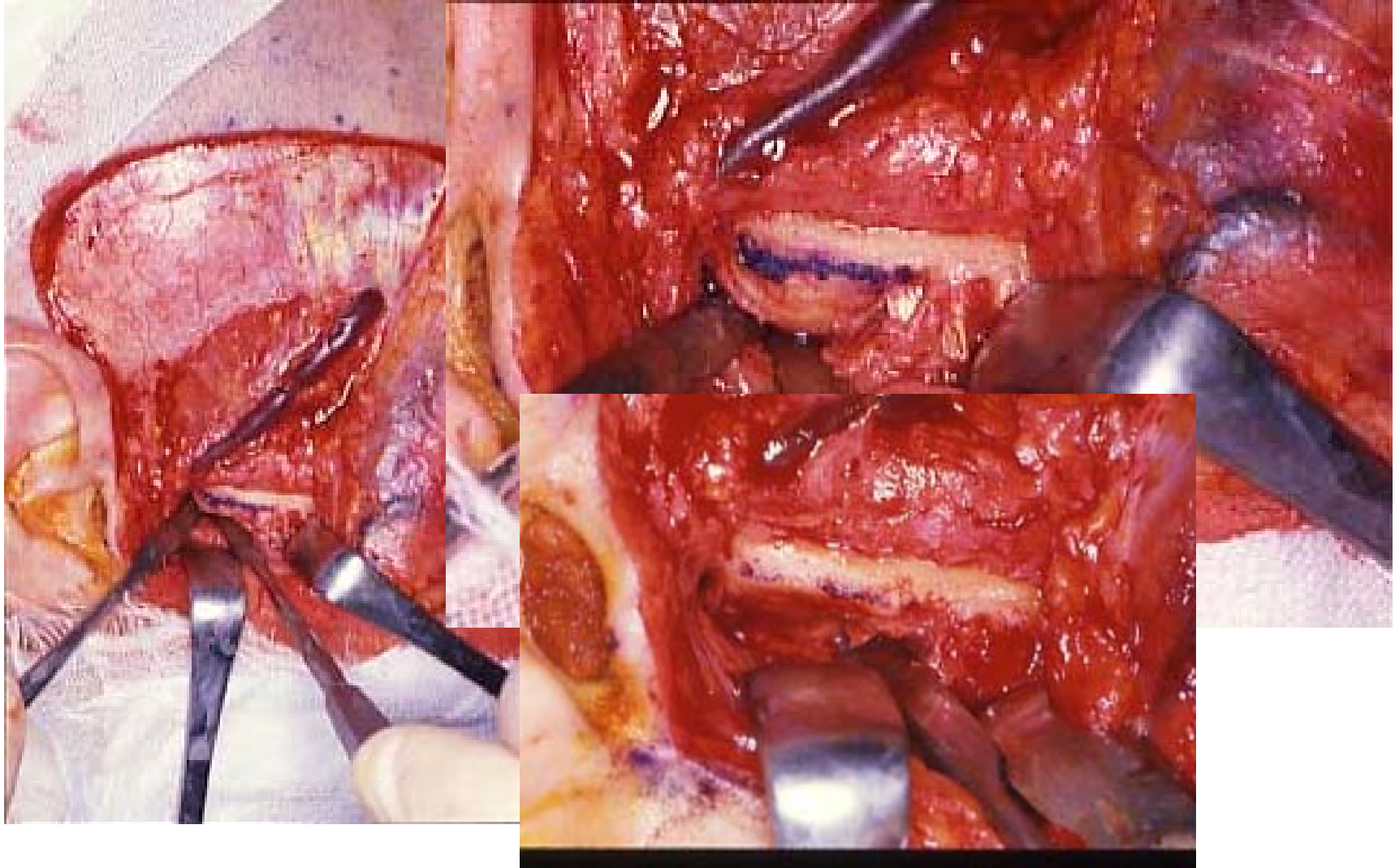
顎下腺体・管唾石症



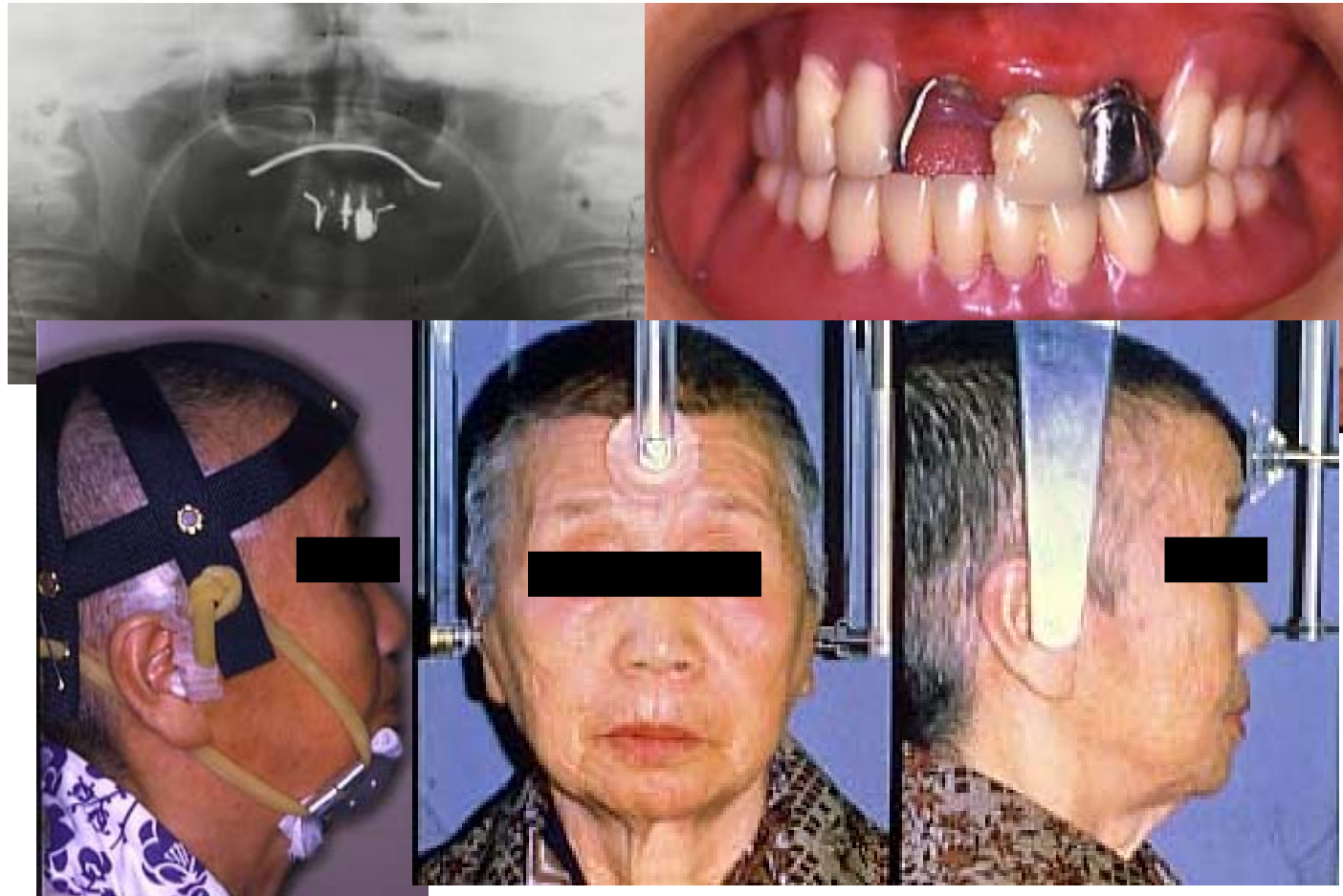
陳旧性顎關節脱臼



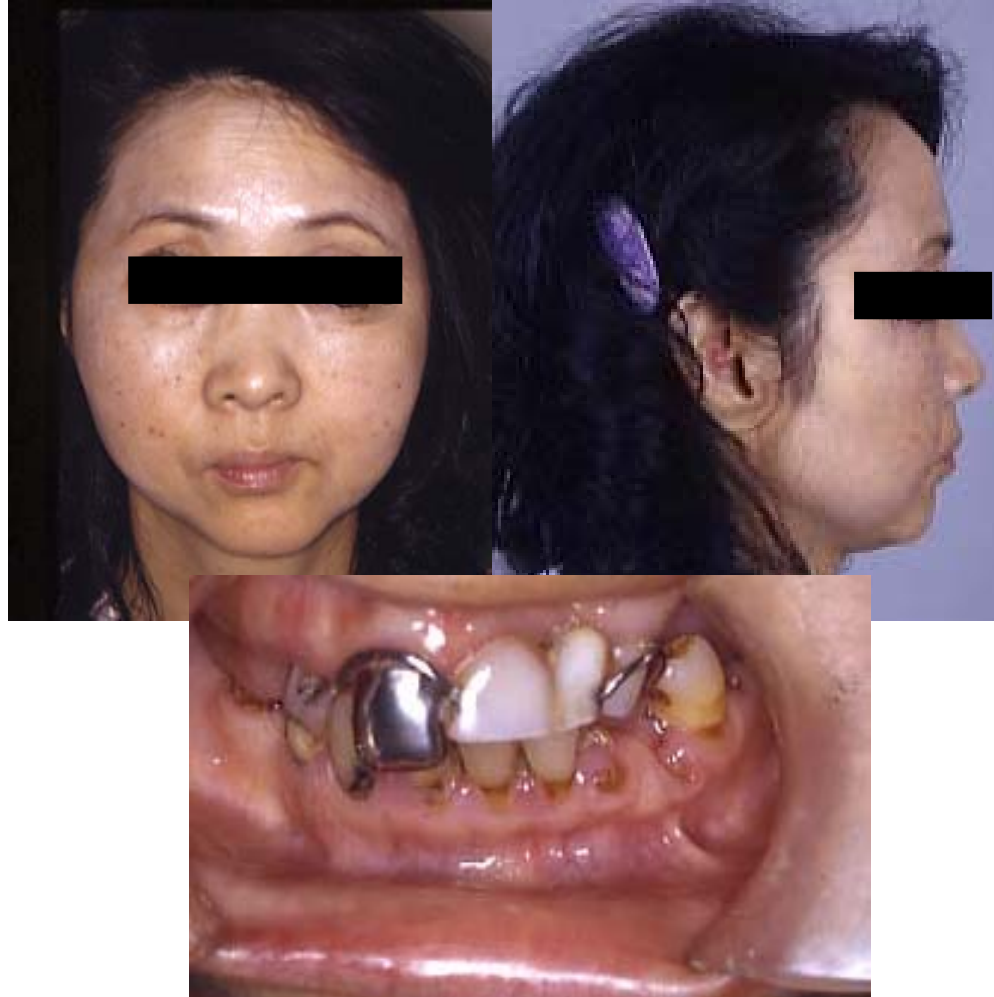陳旧性顎関節脱臼
⇒ 関節結節削除術による整復と再発予防



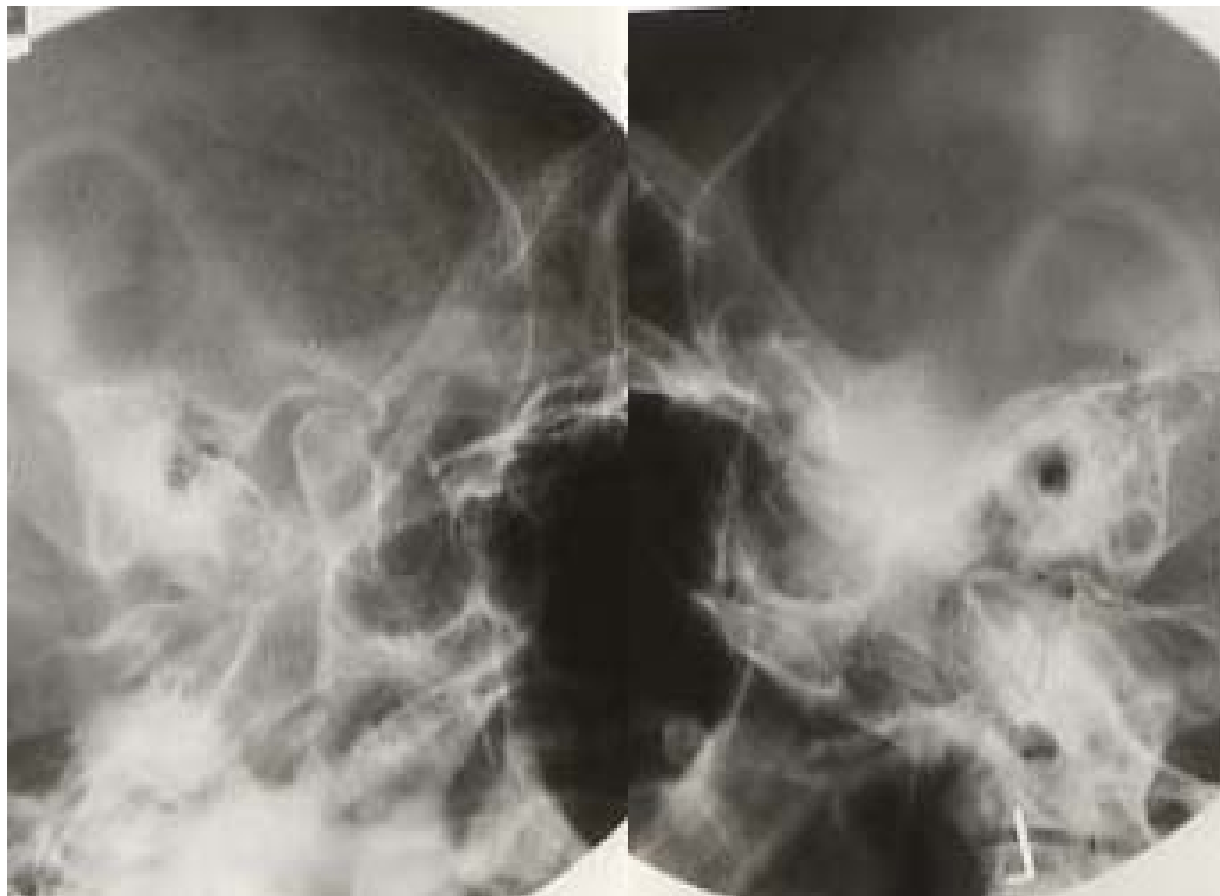
陳旧性顎関節脱臼
⇒ 関節結節削除術による整復と再発予防後



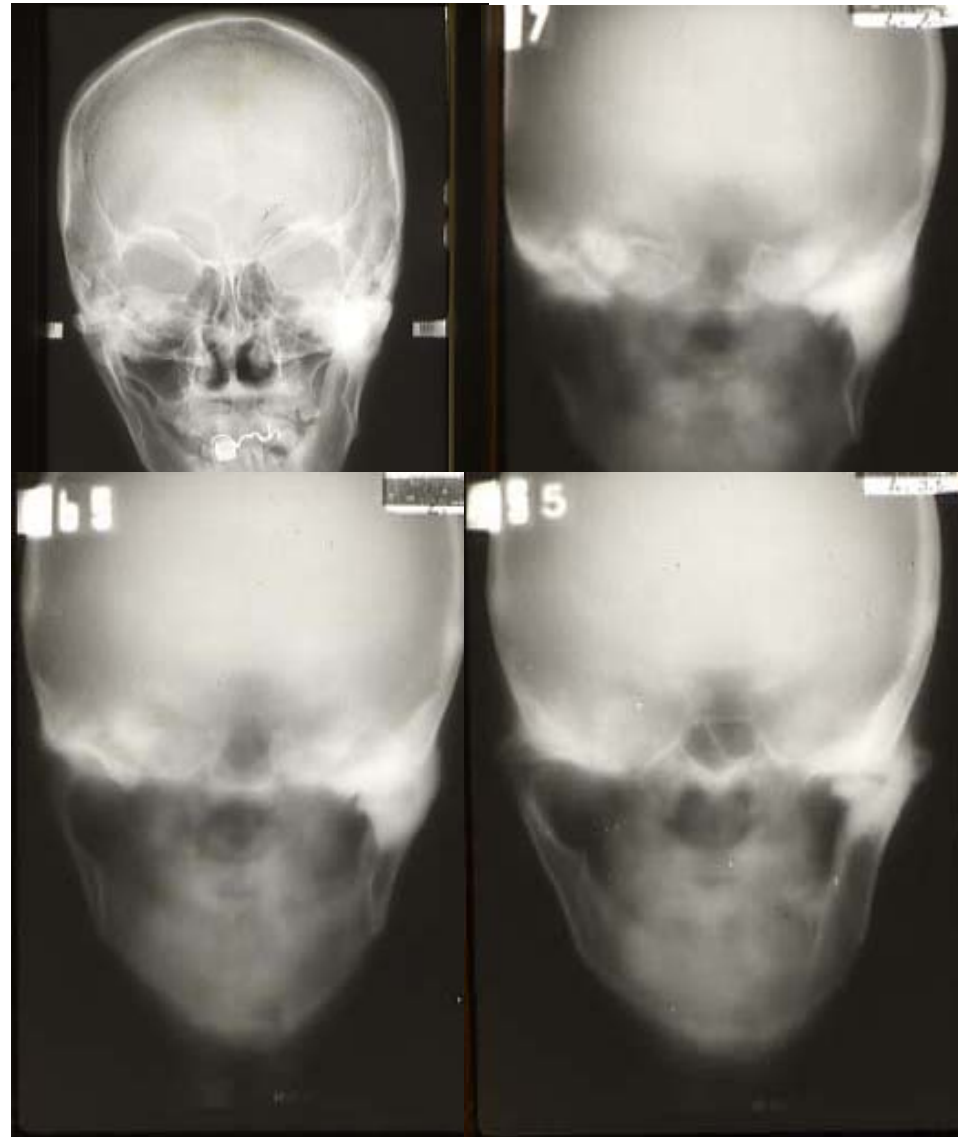
顎關節強直症



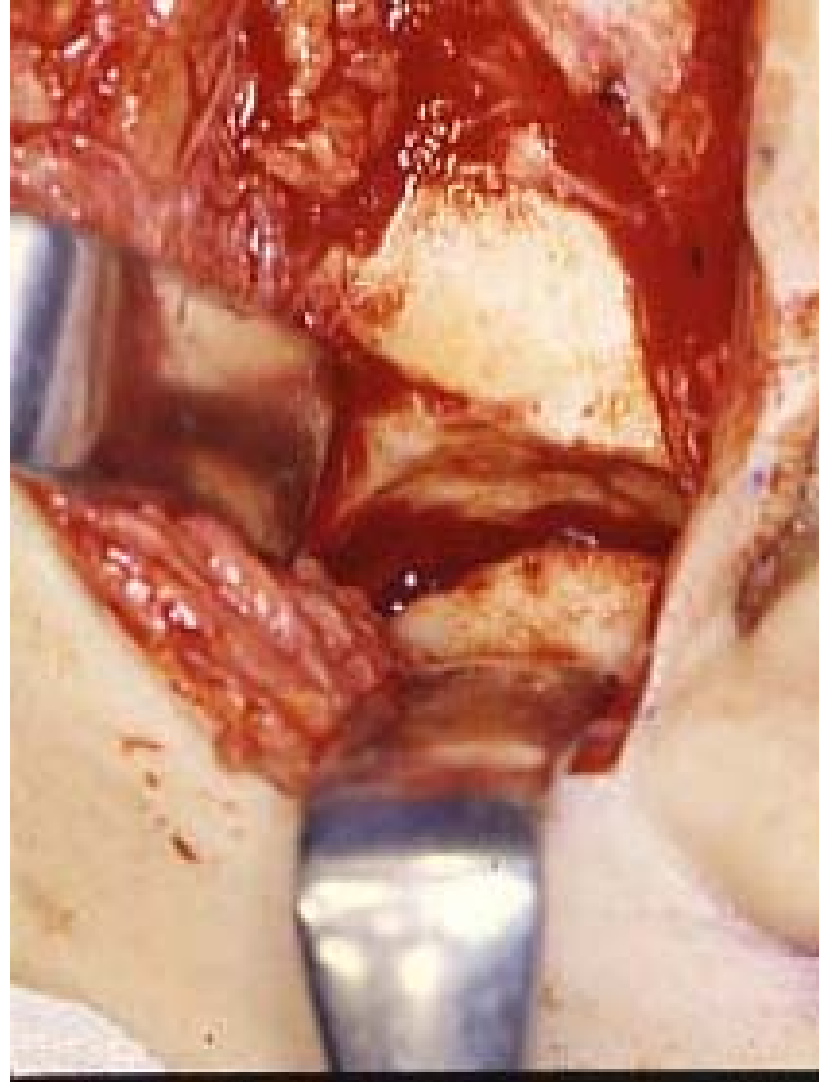
顎關節強直症



顎關節強直症



顎関節強直症⇒顎関節授動術・形成術



顎關節強直症⇒顎關節授動術後

