

多数の成虫を発見した糸状虫症の一例

長崎大学風土病研究所臨床部第二研究室

片峰大助・藤巻博教・伊集院武文

かた みね だい すけ ふじ まき ひろ のり い しゅういんたけふみ

緒 言

我々は無症状仔虫陽性である一糸状虫症患者に Hetrazan を投与、その駆虫効果を観察中服薬開始後六日目に下腹部の索引感が起り、続いて九日目から左右の精系淋巴管の腫脹、

更に硬結が起り、手術的に摘出した結果、多数のバンクロフト糸状虫成虫を発見したのでここに報告する。

症 例

患者は30才の男子、自衛隊隊員である。長崎県島原市に生れ、昭和26年自衛隊針尾駐屯部隊に入隊する迄、概ね島原市に居住していた。

家族歴としては、父母、兄弟姉妹10人、妻共に健在で糸状虫症の既往及び現症はない。

既往歴として、21才の時肋膜炎に罹つたが、その他特記すべき疾患はない。又、糸状虫症の既往及び自覚症も全くない。

患者は針尾部隊隊員の夜間検血の結果、マイクロフィラリア陽性と認められ、昭和29年4月27日、長崎大学医学部附属病院皮膚科泌尿器科に入院した。

入院時一般所見

体格稍大、栄養可良、脉膊72整、眼瞼結膜、眼球結膜に貧血及び黄疸はなく、口腔、咽喉、舌に異常はなかつた。頸部、腋窩部、肘部淋巴腺の腫脹は認めず、打診及び聴診上胸部所見に格別の異常は認めなかつた。腹部は平滑で、肝、脾共に触れず、右腎下極を僅かに触れたが、圧痛はなく、下腹部にも異常はなかつた。両側の鼠蹊部淋巴腺及股部淋巴腺に夫々2個乃至5個の大豆大から拇指頭大迄の腫瘍を

認めたが、表面は平滑で弾力性硬圧痛はなかつた。左右の睪丸、副睪丸、精系及びその走行には何等の変化は認めなかつた。下肢には浮腫はなく、腱反射は正常、病的反射は認めなかつた。

検査事項

梅毒血清反応は緒方氏法、村田氏法、VDRL法共に陰性。血液所見として赤血球数 425万、白血球数 7800、血色素量 84%、色素係数 1.0、白血球像については、好酸球18.0%、中性嗜好白血球47.5% (桿状核2.5%、分葉核45.0%)、淋巴球31.0%、単球35%で、血沈値は1時間値2、2時間値5、平均値2.25であつた。血漿蛋白分層に於いては、総蛋白量6.80, gr/dl, アルブミン4.13 gr/dl, α -グロブリン0.50, gr/dl, β -グロブリン 0.68gr/dl, フィブリノーゲン 4.13 gr/cl, γ -グロブリン1.14 gr/dl, 尿所見として、蛋白、糖、ウロビリノーゲン共に陰性であつた。

仔虫定期出現曲線は4月27日午後2時から翌日正午迄、2時間おきに採血、60cmm中の仔虫数を算定したが、最高午前2時275隻を認めた。

治療及び経過

昭和29年5月4日正午から毎食後 Hetrazan (Lederer 製 piperazine 剤) を 0.1gr 宛内服を開始した。翌5日(服薬第2日目)夕刻、軽度の発熱(37.6°C)

を認め、服薬3日目から、いづれも軽度の頭痛或は頭重感及び熱感が3日間続いた。此間体温は37.0°Cを上下する程度であつた。服薬開始後6日目起床時

には前記自覚症状は全く消失していたが、同日夕刻から下腹部の索引感及び緊張感が起り服薬8日目に至り、右陰囊皮膚の発赤、腫脹を来した。翌9日目触診の結果、右陰囊皮膚は軽度に発赤、右睪丸がやや腫大し、左右とも副睪丸尾部に一致して一見副睪丸そのものの腫脹の様に見られる表面凹凸不平の腫瘤を触れた。尚、右の精系に沿うて副睪丸尾部から1横指のところに、小指頭大の腫瘤を触知した。服薬開始後10日目、11日目と日を逐つて、これらの腫瘤は、その大きさ、及び数を増し、更に左精系に沿うても同様の腫瘤が現われて来た。

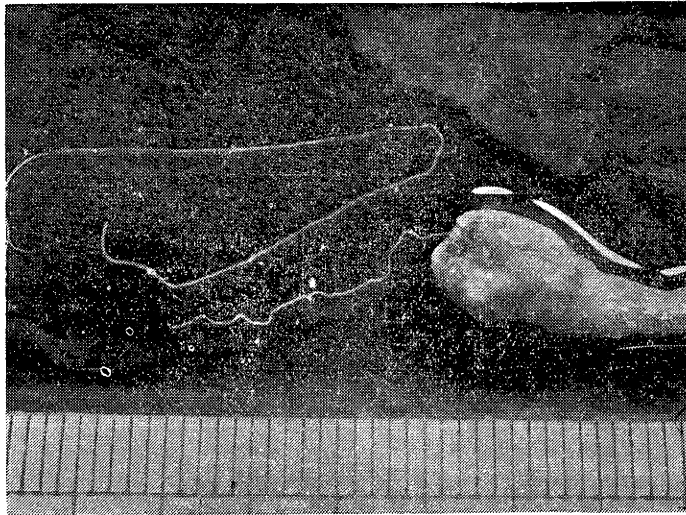
これまでの毎夜10時の仔虫数の変動は、服薬前夜66隻であつたが、服薬開始後は、18、23、10、2と漸減し、第4日目以降は2～6隻でいつも10隻を

超えてはしなかつたが、0とはならなかつた。

服薬開始後11日目の午後、手術的にこれらの腫瘤を摘出したが、同夜よりの仔虫数は0となり3日間つゞいたが、服薬最終日1隻の出現を認め、その後再び零となり、服薬終了後6日目に再び1隻を発見した。

手術所見

右：睪丸固有莖膜の直下、内精淋巴管に相当する部に淡紅白色の索状の腫瘤を認めた。鉛筆大の太さで紡錘状をなし長さ約2cm。蔓状静脈叢と一部は強く癒着していた。更に副睪丸尾部に被いかむさる様にして、小指頭大の凹凸不平の腫瘤があり、この二つの腫瘤の間、内精淋巴管に小豆大から大豆大の3個の腫瘤を認めた。これらの腫瘤はいつも、淡



紅白色硬度は弾力性硬で、下部組織とは比較的密に癒着していたが、精系とは全く無関係であつた。睪丸は大きさ正常で変化は認められなかつた。

左：右と全く同様な性状の腫瘤を2個認めた。一個は副睪丸尾部に近く、豌豆大、一個は蔓状静脈叢に接して大豆大であつた。炎衝症状はなく下部組織との癒着も殆んど認められなかつた。

これらの摘出した腫瘤の断面を見ると、夫々粥状或は乾酪様の軟い脆い物質に満された半米粒大或はそれ以上の略球形をなした部分が1個乃至5個あり、その一つ一つに糸状虫成虫が少数の例外を除いて大小一匹づゝ存在していた。得た10数匹の成虫はいづ

れもその頭部を認めることが出来ず、従つてその体長の計測も雌に於ては62mm以上、雄に於ては38mm以上、身幅は雌0.26mm、雄0.12mmであつた。

尚、とり出した成虫のあるものでは、大小不同のミクロフィラリアを多数認めた。

組織学的所見

Lockercs-Gewebeの中に肉芽の増殖が盛に見られその中心部に中空の部があつて、その中にバンクロフト糸状虫体の切断面が見られた。その存在部位は周囲に筋肉層が取巻いているところから可成り大きな淋巴管内であると思われる。この淋巴管の内層が可成り高度に増殖し、淋巴球、好酸球の浸潤が見

られるが、好酸球の浸潤は虫体からやゝ離れた部位に於いて著明であつた。中央の虫体は泥状の物質中にあつて、虫体の最外層には Cuticula があり、それぞれ内部の構造を示してをり、消化管と思われるもの、卵丸と思われるものを認めたが、マイクロフィリアの確実なものは見出すことは出来なかつた。虫

体を中心とした淋巴管以外の組織に於いては、細胞浸潤、毛細淋巴管の新生が盛に見られた。

この変化は虫体寄生による機械的及び化学的な刺激による炎衝性的変化であり、好酸球の浸潤も可なり見られた。

總

バンクロフト糸状虫は 1876 年 Bancroft により始めて雌虫が発見され 1877 年 Cobbold により *Filaria bancrofti* なる学名が与えられた。雄虫は約 10 年後の 1888 年 Sibthorpe により発見せられた。我国に於いては明治 29 年松浦氏により雌虫が、明治 36 年肥田氏により雄虫が発見されて以来、河野、熊野、谷口、三宅、峰、佐藤、望月等の報告が見られている。成虫の発見部位は精系淋巴管が最も多く、次いで鼠蹊腺、精系周囲組織、股腺、副卵丸、腎門部淋巴管に見られ、稀には乳房、ヘルニア嚢、縦隔嚢、肛門部、腸骨部の淋巴管内にも発見されたと云う。

糸状虫性精系淋巴管炎の病理組織についても渡辺、田代、一ノ瀬、二神等その他多数の報告があり、我々も先に 28 才男子の糸状虫性精系淋巴管腫を摘出、この組織学的検索を行ったが、本症例の組織学的所見とを比較して見ても新旧の差はあれ、本態的に何等の差異も認めることが出来なかつた。

最近岡村等は糸状虫に起因する陰嚢水腫 41 例の精系、淋巴腺、副卵丸、莢膜等の組織学的研究を行い、淋巴系の病変以外に細動静脉、

括

毛細血管及びそれらを中心として新旧の出血、水腫、硝子様変性、線維様変性、膨化、内膜炎、血管周囲の細胞浸潤、類ロイマチス様結節、血栓形成、癥痕化等の所見を認め、これらをアレルギー病変の組織学的表現に一致するものと考察し、本症発症に淋巴系障得以外に血管系の損傷が意義をもっているといつてゐるが、我々のこの症例では更に広く検索をすれば、或はこの様なアレルギー病変を認めることが出来たかも知れないが、アレルギー病変であると確言する組織学的な所見は認めることが出来なかつた。

本症例の病理組織学的変化から考えても、この変化を起すには少くとも 7 日～10 日は必要であり、この淋巴腺腫瘍の発生に Hetrazan 内服との因果関係があるのかも知れない。

成虫の体長、身幅の計測について、熊野、肥田、望月その他の記載によると、雄虫は体長 30～45mm、身幅 0.1～0.15mm、雌虫は体長 50～115mm、身幅 0.2～0.25mm であるが、本症例の場合、完全なる虫体を得ることが出来なかつたが、その計測値からしても成熟成虫であると云える。

結

手術によつて精系淋巴管、腎門部等から成虫を発見した記載は少くないが、その多くは結締織の増殖により埋没され、更に組織化、石灰化されて組織標本の上で始めて成虫の存在が証明されたものであつて、本症例の様に非常に新鮮な成虫を一度に多数、しかも組織反応の新しい間に、殆んど完全な形でとり出

語

し得たものは少い。しかも Hetrazan の服用により臨床的に始めて之を中心として、炎衝硬結一腫瘤形成を来したことは興味ある事実一だと云えよう。

尙摘出した成虫の微細構造については追つて報告する予定である。

欄筆に当り御校閲をいたゞいた北村精一教授及び病理組織学的所見について御助言を賜つた松岡茂教授に深く感謝の意を表する。

参 考 文 献

- | | |
|--|--|
| 1) 一ノ瀬健吾, 赤松秀, 中山善敏 : 臨床の皮膚泌尿と其の領域 10 (4) : 142-148, 昭19 . | 7) 松尾 弘 : 長崎医学会誌. 10 (4) : 507-520, 昭7. |
| 2) 池田 圭助 : 皮と泌. 4 (2) : 133, 昭11. | 8) 岡村 一郎 : 文部省科学研究費による総合班研究報告集 322, 昭27. |
| 3) 二神義清, 堀口勇藏 : 皮と泌. 8 (2) : 22-24, 昭15. | 9) 代布治衛門 : 長崎医学会誌. 15 (3) : 昭12. |
| 4) 前田 末男 : 鹿医誌. 24 (1) : 昭27. | 10) 邊 清 : 皮尿誌. 29 (1) : 大9. |
| 5) 前島 良秀 : 長崎医学会誌. 24 (1) : 1944. | |
| 6) 松尾 弘 : 長崎医学会誌. 10 (1) : 68-79, | |

(昭29. 7. 15受付)